

UNIVERSITE CHEIKH ANTA DIOP DE DAKAR

FACULTÉ DE MÉDECINE DE PHARMACIE ET D'ODONTOLOGIE



Année 2020

N° 292

GROSSESSES ANGULAIRES ASPECTS DIAGNOSTIQUES ET THÉRAPEUTIQUES A PROPOS DE 5 CAS

MEMOIRE

POUR L'OBTENTION DU DIPLOME D'ETUDES SPECIALISEES EN
GYNECOLOGIE-OBSTETRIQUE

PRESENTÉ ET SOUTENU PUBLIQUEMENT

Le 02/12/2020

PAR

Dr NI'MA BEROUAG

Née le 14 Novembre 1988 à Khouribga (MAROC)

MEMBRES DU JURY

Président :	M.	Alassane	DIOUF	Professeur Titulaire
Membres :	M.	Marie Edouard FAYE	DIEME	Professeur Titulaire
	M.	Mariétou	THIAM COULIBALY	Professeur Assimilé
Directeur de thèse :	M.	Mamour	GUEYE	Professeur Assimilé
Co-Directeur de thèse :	Mme	Mame Diarra	NDIAYE	Maître de conférences Titulaire

DEDICACES

A mon cher père Salah :

Autant de phrases et d'expressions aussi éloquentes sont-elles ne sauraient exprimer la profondeur de mon respect, ma gratitude, ma reconnaissance et mon amour. Tu as su m'inculquer le sens de la responsabilité, de l'optimisme et de la confiance en soi face aux difficultés de la vie. Avec toi, j'ai appris l'honnêteté, le respect et surtout le caractère sacré des études. Tes conseils ont toujours guidé mes pas vers la réussite. Ta patience sans fin, ta sagesse, ta compréhension et ton encouragement sont pour moi le soutien indispensable que tu as toujours su m'apporter. Tu m'as soutenue durant toutes ces années, ne lésinant pas sur les moyens tant financiers qu'affectifs me permettant d'aboutir à mon rêve qui est en fait le nôtre. Je te dois ce que je suis aujourd'hui et ce que je serai demain et je ferai toujours de mon mieux pour rester ta fierté et ne jamais te décevoir. Tu as été et tu resteras toujours mon exemple à suivre.

Merci pour tous les sacrifices consentis afin de nous offrir le meilleur.

Que DIEU le tout puissant veille sur toi et te guérisse, que ton cœur soit arrosé de bonheur, de quiétude et d'espérance et qu'il te procure santé et longue vie. Je t'aime PAPA et fière d'être ta fille !

A mes très chères mères :

Attentives, aimables, douces, attentionnées et tendres, vous êtes tout pour moi, ma raison d'exister.

C'est grâce à votre soutien et vôtres prières que je suis arrivé là où je suis aujourd'hui.

Aucune dédicace ne saurait être assez éloquente pour exprimer ce que vous méritez pour tous les sacrifices que vous n'avez cessé de faire depuis ma naissance, mon enfance et même à l'âge adulte pour mon bonheur et ma réussite.

Le fait d'être avec vous me fait oublier tous mes soucis et me permet de retrouver paix et sécurité.

En ce jour mémorable, pour moi ainsi que pour vous, recevez ce travail en signe de ma vive reconnaissance, mon profond estime et mon immense amour et affection que j'éprouve pour vous.

Qu'il soit l'exhaussement de vôtres vœux, de vôtres prières et le fruit des innombrables sacrifices.

Je prie ALLAH le tout puissant de vous préserver et vous donner santé, longue vie dans la paix, la joie et le bonheur. J'espère que vous êtes fière de vôtres fille.

Je vous aime MES MAMANS !

A VOUS CHERS PARENTS :

J'embrasse très fort vos mains et j'y dépose ce travail, fruit de votre patience, de vos prières et de vos efforts et sacrifices que vous n'avez jamais cessé de consentir pour mon instruction et mon bien-être.

Sans vous la vie n'a aucun sens, sans vous je ne suis rien.

C'est à travers vos encouragements que j'ai opté pour cette noble profession, et c'est à travers vos critiques que je me suis réalisée. J'espère avoir répondu aux espoirs que vous avez fondés en moi.

Vous résumez si bien le mot parents qu'il serait superflu d'y ajouter quelque chose. Que DIEU tout puissant vous garde et vous procure santé, bonheur et longue vie pour que je puisse vous combler à mon tour et pour que vous demeuriez le flambeau illuminant le chemin de vos enfants. Je vous aime énormément !

« Seigneur, comble-les de la miséricorde comme ils le firent pour moi lorsqu'ils m'élevèrent tout petit ». (Sourate 17, verset 24) AMEN !

A ma chère sœur Hanaa

Ton humour, ta gaité, ta simplicité, ta générosité forcent l'estime de tous ceux qui te connaissent. Tu es la sœur idéale pour moi, tu as énormément de qualités que je ne pourrais pas toutes citer.

Combien de fois je me suis réfugiées dans tes bras, et combien de fois pour un oui, un non nous sommes nous chamaillées !

Mais si quelqu'un osait s'en prendre à moi, tous nos nuages éphémères s'effaçaient et t'étais là, à mes côtés, pour me défendre et me protéger

Merci ma chérie pour ton soutien, ton amour et tes encouragements. Ton amour sincère et profond ne m'a jamais fait défaut.

Je t'aime ma chérie

A ma chère sœur Manal

Qui malgré son jeune âge a toujours été ma confidente, ma complice, ma meilleure amie et qui a fait preuve d'une maturité intellectuelle qui la prédispose à atteindre le sommet du savoir inchAllah.

Les mots ne suffisent guère pour exprimer l'attachement, l'amour, l'affection et la fierté que je te porte.

Ton aide, ta générosité et ton soutien indéfectible ont toujours été pour moi une source de courage.

J'espère t'avoir donné l'exemple à suivre pour atteindre une réussite totale dans tes études.

Que cette complicité qui nous lie dure à jamais.

A mon cher frère Mohammed Charaf Eddine

Qui a le rôle fatidique de chaque frère, celui de protecteur mais pas seulement ! C'est un vrai aimant de la vie et qui suit le parcours adéquat afin d'atteindre le summum de la réussite inchAllah. Je ne peux exprimer à travers ces quelques lignes tout l'attachement, le respect et la fierté que je te porte.

Je te souhaite beaucoup de réussite dans ta vie professionnelle inchAllah et de devenir le médecin humble dont tu as toujours fait preuve.

La fraternité est à l'abri de toutes les intempéries. Que dieu nous garde solidaires et unis à jamais, je t'aime Charaf !

A mon cher frère Ilyass :

Mon cher Ilyass, les mots ne suffisent guère pour exprimer l'attachement, l'amour et l'affection que je porte pour toi.

Ilyass, tu es à la fois mon petit frère et mon ami intime, tu es une partie de moi. Intelligent, sociable, aimable, tendre et généreux.

Je te remercie pour ta fraternité et ton amitié sincères, ta sympathie, ton encouragement et ton aide que tu n'as cessé de manifester. Que ce modeste travail soit un message de gratitude, de fierté, et d'amour.

Je te souhaite la réussite dans ta vie personnelle et professionnelle, avec tout le bonheur qu'il faut pour te combler.

Puisse l'amour et la fraternité nous unissent à jamais. Je t'aime profondément Ilyass.

A mon cher petit frère Amir Taj Eddine

En témoignage de l'attachement, de l'amour et de l'affection que je porte pour toi.

Tu es la perle qui a illuminé notre famille. Ta joie, ta gaieté nous comblent de bonheur. Je t'exprime à travers ce travail ma grande affection, mon grand amour et mon profond attachement. Je te souhaite une vie heureuse pleine de joie, de bonheur et de succès.

A mon amie de cœur ma sœur Fatima Ezzahra Echouaif

Tu es plus qu'une amie, tu es ma sœur. Tu n'as épargné aucun effort pour m'aider, m'orienter et me faire bénéficier de ta sagesse ton amour de vivre ton dévouement et ta sincérité, je t'en serais reconnaissante toute ma vie. Je t'aime ma confidente.

A ma famille d'accueil Madellaine, Moustapha, Khady, Mame Diarra, Ndeye Khady et les petites princesses Adja bounaama et Maimouna.

Madellaine tu es la grande sœur que j'ai jamais eu tu es mon refuge tu es mon autre tes conseils ton soutien m'ont accompagné durant tous les moments que j'ai passé à stresser à pleurer et à attendre mes résultats quoi que j'écris jamais les mots ne peuvent exprimer ce que j'approuve pour toi ma grande sœur.

Moustapha merci pour tous les conseils que tu me donnais tes prières m'ont accompagné dans mes moments le plus difficile merci encore.

Khady, Mame Diarra, Ndeye Khady et les petites princesses Adja bounaama et Maimouna et sans oublier MAISSA vous êtes ma famille que j'adore que dieu vous garde et vous bénisse.

A tous les patients qui me seront confiés

J'espère être à la hauteur de vos espérances, à l'écoute de vos craintes et doléances, ne jamais vous décevoir ni trahir votre confiance.

Je prie DIEU vous apporter le remède et à défaut mon attention et mon soutien moral.

A tous ceux et celles qui me sont chers et que j'ai involontairement omis de citer. A Tous Mes enseignants tout au long de mes études.

A tous ceux qui ont participé de près ou de loin à la réalisation de ce travail.

À tous ceux qui ont cette pénible tâche de soulager les gens et diminuer leurs souffrances.

Au Maroc mon pays natal où mes racines sont profondément ancrées.

À notre maître et directeur du DES de Gynécologie-obstétrique, Monsieur le Professeur MOREAU Jean Charles

À tous nos maîtres de la chaire de Gynécologie-obstétrique de l'UCAD,

Au Sénégal pays de la Teranga et de la chaleur humaine, de la générosité où j'ai passé les plus beaux moments de ma vie, où j'ai eu cette chance pour réaliser mon plus beau rêve. Merci et Longue vie à la coopération Maroco-Sénégalaise.

A NOS MAITRES ET JUGES

À notre Maître et Président du Jury,

Monsieur le Professeur Alassane DIOUF,

L'occasion nous est donnée de témoigner de la haute qualité de votre personnalité, l'immensité de votre savoir, la clarté de votre enseignement, votre rigueur dans la démarche médicale et scientifique, et par-dessus tout, votre sens de l'humain. Nous sommes fiers d'avoir été à votre école.

Recevez cher Maître, l'expression de notre profonde gratitude et de nos sentiments respectueux.

À notre Maître et juge,

Madame le Professeur Marie Edouard FAYE DIEME,

Votre rigueur scientifique, votre compétence, et la qualité de votre enseignement, font de vous un maître de référence. Vous avez cultivé en nous l'esprit de justice, de vérité, du travail bien fait et le respect de la vie humaine. Merci cher maître pour vos précieux conseils qui ne cessent de nous guider.

**À notre Maître et Directeur de mémoire,
Madame le Professeur Mariétou THIAM COULIBALY,**

Vous nous honorez par la spontanéité avec laquelle vous avez accepté de juger notre travail. Nous avons particulièrement apprécié votre enseignement. Votre savoir, votre rigueur pédagogique et médical, et vos qualités humaines font de vous l'un des meilleurs maîtres. Veuillez recevoir cher Maître, nos sincères remerciements.

**A notre Maître et juge et Directeur de thèse
Le Professeur Mamour GUEYE**

Nous sommes très sensibles au grand honneur que vous nous faites en acceptant de diriger ce travail.

Nous avons eu la chance, et le privilège de profiter de votre enseignement de qualité et de votre sagesse.

Votre courtoisie, votre modestie et votre rigueur dans le travail, font de vous un Maître respecté par toute une génération d'étudiants.

Veuillez, trouver ici, cher Maître, l'expression de nos sentiments et nos remerciements les plus sincères. Soyez assuré de notre grande estime

À notre Maître et co-directeur de mémoire,

Madame le Docteur Mame Diarra NDIAYE GUEYE

Cher maître en acceptant de nous compter parmi vos élèves vous nous faites un grand honneur. Auprès de vous nous avons appris la loyauté, le travail bien fait, l'amour du travail, le sens de la responsabilité et surtout la modestie. Vous êtes un exemple à suivre dotée de toutes les bonnes qualités humaine et professionnelles Cher maître sachez que même l'usure du temps ne pourra effacer vos souvenirs dans nos pensées.

LISTE DES ABRÉVIATIONS

2D	Deux dimensions
3D	Trois dimensions
AMP	Assistance médicale à la procréation
cm	Centimètre
CNGOF	Collège National des Gynécologues et Obstétriciens Français
DIU	Dispositifs intra-utérins
GEU	Grossesse extra utérine
GI	Grossesse interstitielle
HCG	Hormone Chorionique Gonadotrope
IM	Intra musculaire
IRM	Imagerie par résonance magnétique
IVG	Interruption volontaire de la grossesse
Kg	Kilogramme
mg	Milligramme
mm	Millimètre
mmhg	Millimètre de mercure
MTX	Méthotrexate
ng	Nanogramme
UI	Unité internationale

LISTE DES TABLEAUX

Tableau I : Fréquence des signes cliniques de la grossesse extra-utérine	7
Tableau II : Facteurs de risque de GEU en France en 2003	11
Tableau III : Score de Fernandez pour le traitement médical de la GEU.	13
Tableau IV : Evolution de la cinétique des β HCG plasmatique après du traitement.....	20

LISTE DES FIGURES

Figure 1 : Vue antérieur de l'utérus et des annexes	5
Figure 2 : Transport de l'œuf fécondé dans la trompe. a. Au cours des trois premiers jours post-ovulatoires. b. Après la 72 ^{ème} heure.	6
Figure 3 : Evolution du dosage quantitatif de la fraction β de l'Hormone Chorionique Gonadotrope	9
Figure 4 :GEU cornuale nidant entre le colon sigmoïde et la corne utérine	18
Figure 5 :Echographie Endovaginale avec mode Doppler 2D,.....	19
Figure 6 : Grossesse angulaire, reconstruction 3D =A	20
Figure 7 : Extrait de la surveillance biologique du taux de BHCG	21
Figure 8 : Grossesse extra utérine interstitielle gauche fissurée	23
Figure 9 : A : Salpingectomie gauche avec résection cunéiforme.	23
Figure 10 :Grossesse cornuale diagnostiquée per coelioscopie	25

TABLE DES MATIERES

INTRODUCTION	1
PREMIERE PARTIE	3
1. DEFINITIONS	4
1.1. Grossesse interstitielle	4
1.2. Grossesse angulaire	4
1.3. Grossesse cornuale	4
2. RAPPELS	4
2.1. Anatomique et physiologie de la trompe	4
3. DIAGNOSTIC	6
3.1. Symptomatologie clinique	6
3.2. Examens complémentaires	7
3.2.1. Biologie	7
3.2.2. Imagerie	9
3.2.3. Chirurgie	10
4. FACTEURS DE RISQUE DE GEU	10
5. TRAITEMENT	11
5.1. Réanimation médicale	11
5.2. Traitement médical	11
5.3. Chirurgie	13
5.4. Abstention thérapeutique	14
5.5. Prévention	14
5.6. Pronostic	14
DEUXIEME PARTIE	16
1. OBJECTIFS	17
1. Type, durée et site d'étude	17
2. OBSERVATIONS	17

2.1. Première observation.....	17
2.2. Deuxième observation.....	19
2.3. Troisième observation	21
2.4. Quatrième observation	24
2.5. Cinquième observation.....	25
DISCUSSION	26
CONCLUSION ET RECOMMANDATIONS	32
REFERENCES	35

INTRODUCTION

Physiologiquement, la fécondation s'effectue au tiers externe de la trompe. L'œuf migre par la suite dans la cavité utérine où se produira la nidation.

Le terme de grossesse extra-utérine (GEU), caractérisé par la localisation ectopique de l'œuf s'applique aux grossesses qui s'implantent et se développent en dehors de la cavité utérine. La très grande majorité des grossesses extra-utérines sont des grossesses tubaires, mais peuvent être abdominales ou ovariennes. [18]

La localisation tubaire représente 93 % des cas dont, 70 % de grossesses ampullaires, 12 % et 11% en nidation isthmique et fimbriale respectivement.

La GEU demeure la première cause de décès maternel au cours du premier trimestre de la grossesse dans les pays en développement et industrialisés et représente près de 10% de mortalité maternelle [4]. Les formes cataclysmiques menaçant le pronostic vital sont en nette régression grâce aux possibilités de diagnostic précoce données par l'échographie et le dosage des HCG urinaires ce qui permet d'améliorer le pronostic fonctionnel [4].

Les grossesses interstitielle, angulaire et cornuale, sont souvent regroupées derrière la même dénomination, même si chacune correspond à une définition et un pronostic propre. Les grossesses interstitielles représentent 2,4% des grossesses ectopiques [6]. Ces entités sont rares. L'établissement d'un diagnostic pré-opératoire exact est essentiel à l'optimisation des soins. De plus, il s'agit de formes qui se compliquent assez rapidement par une rupture cataclysmique. Leur diagnostic précoce est essentiel dans l'option thérapeutique. Nous avons voulu mener une étude portant sur des cas de GEU angulaire, interstitielle ou cornuale recensés à Dakar. L'objectif était de décrire la symptomatologie clinique et paraclinique ainsi que l'issue maternelle.

Dans ce document, nous exposons une revue de la littérature sur la question, puis nous décrirons les cas de grossesses interstitielle, angulaire et cornuale enregistrés. Succédera un chapitre de discussion et une conclusion.

PREMIERE PARTIE

1. DEFINITIONS

1.1. Grossesse interstitielle

Une grossesse est dite interstitielle lorsqu'elle se développe dans la portion intra-myométriale de la trompe. Il s'agit d'un canal de 0,7 mm de diamètre et d'environ 1 à 2 cm de long. Le sac gestationnel est placé latéralement par rapport au ligament rond [5]

1.2. Grossesse angulaire

La grossesse angulaire se développe au niveau de l'ostium tubaire, au fond de la corne utérine. Contrairement à la GI, elle est située dans l'axe du ligament rond. Le risque de rupture est ici plus rare, dans la mesure où il s'agit d'une implantation dans la cavité endométriale [5]. Histologiquement, les villosités placentaires s'insèrent au niveau de la paroi d'une corne utérine, la portion interstitielle de la trompe est libre [7].

1.3. Grossesse cornuale

La grossesse cornuale s'apparente aux grossesses interstitielles. Il s'agit d'une GEU implantée dans la corne rudimentaire d'un utérus bicorne. Par extension cette définition s'applique aux grossesses implantées dans la corne d'un utérus cloisonné [28].

D'autres auteurs regroupent également sous cette définition, le développement d'un tissu trophoblastique sur le moignon restant d'une trompe ayant été traitée par salpingectomie [5].

2. RAPPELS

2.1. Anatomique et physiologie de la trompe [29]

Les trompes utérines ou trompes de Fallope ou encore salpinx sont 2 conduits musculo-membraneux pairs et symétriques. Elles sont le siège de la fécondation et de la migration embryonnaire. La trompe mesure environ 10 à 12 centimètres (cm) de long et présente quatre parties. La partie utérine, qui correspond à la portion interstitielle et située dans l'épaisseur même du muscle utérin, a un trajet oblique en haut et latéralement ; sa longueur est d'environ 1 cm, son diamètre est de 0,2 à 0,4 millimètres (mm). Elle débouche dans l'angle supérieur de l'utérus par l'ostium tubaire ; un orifice de 1 mm de diamètre. L'isthme tubaire est une portion de 3 à 4 cm faisant suite à la partie utérine. Il ménage un trajet entre ligaments rond de l'utérus et propre de l'ovaire. L'ampoule tubaire mesure 7 à 8 cm et présente une grande compliance. C'est l'endroit où a lieu souvent la

fécondation. L'infundibulum de la trompe est évasé, en entonnoir. Cette portion est constituée de 10 à 15 franges (Figure 1) [29].

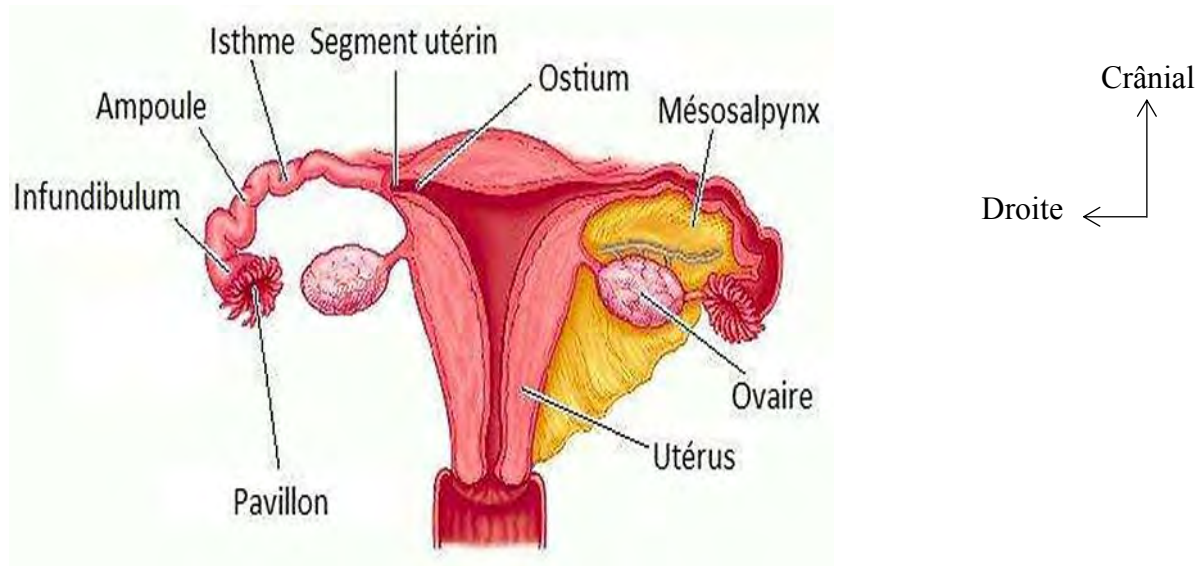


Figure 1 : Vue antérieure de l'utérus et des annexes [29]

La trompe est constituée par une musculature lisse et un revêtement péritonéal. La muqueuse contient des cellules à cils vibratile et des cellules glandulaires. La trompe présente une double fonction de captation de l'ovule et de transit du spermatozoïde, de l'ovule et de l'œuf [29].

L'œuf fécondé séjourne 72 heures à la jonction ampullo-isthmique du fait d'une fermeture de l'isthme, d'un contre-courant du liquide tubaire dirigé vers l'ostium abdominal et d'une diminution du nombre des cellules ciliées au voisinage de l'isthme.

L'œuf franchit l'isthme à la fin du 3^{ème} jour post-ovulatoire grâce au relâchement du sphincter isthmique, à la diminution importante du flux liquidien et à l'augmentation des battements ciliaires (Figure 2) [22].

La migration à travers l'isthme s'effectue en 8 heures et l'œuf fécondé fait issue dans la cavité utérine 80 heures après l'ovulation au stade de 16 blastomères. Chez la femme, le trophoblaste s'implante au 6^{ème} jour post-ovulatoire, quel que soit le lieu où il se trouve : trompe, ovaire, péritoine. La grossesse extra-utérine résulte donc d'un retard dans le transport de l'œuf fécondé.

Ce retard peut être dû à :

- Un retard de captation par le pavillon de la trompe ;
- Un arrêt ou ralentissement de la migration tubaire par anomalie congénitale, séquelles inflammatoires, séquelles de chirurgie, prise de pilules progestatives...etc [22].

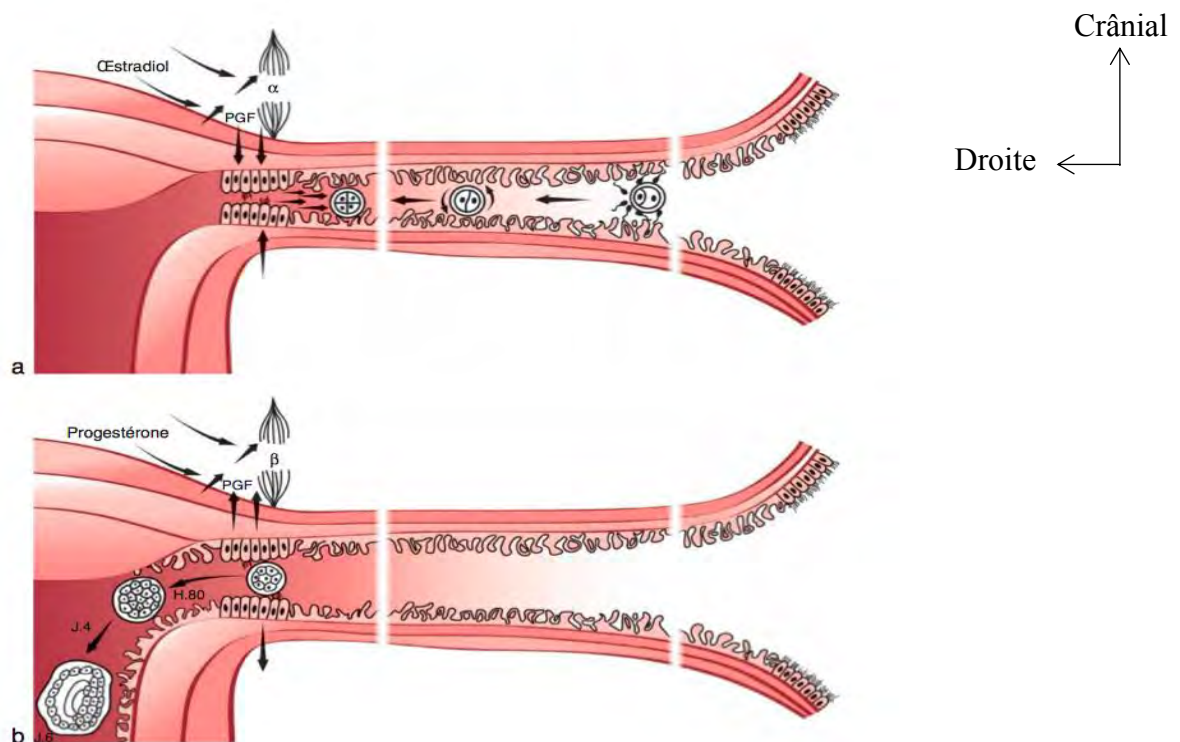


Figure 2 : Transport de l'œuf fécondé dans la trompe. a. Au cours des trois premiers jours post-ovulatoires. b. Après la 72^{ème} heure.

3. DIAGNOSTIC

3.1. Symptomatologie clinique

Les signes cliniques sont trompeurs ; la symptomatologie classique ne s'observe que dans les formes déjà évoluées [31]. Il s'agit d'une femme jeune en âge de procréer qui présente après une période de retard des règles de quelques jours à quelques semaines associé à des signes sympathiques de grossesse. La patiente consulte souvent pour des métrorragies peu abondantes, des pertes de couleur sépia, ainsi que des douleurs pelviennes. La triade classique douleurs-métrorragies-aménorrhée n'est cependant observée que dans 45 à 50% des cas [24].

L'examen gynécologique révèle un col sain (parfois violacé gravidé) et au toucher vaginal, une masse latéro-utérine ou une simple sensibilité d'un cul-de-sac. L'utérus est de taille gynécologique ou plus petit que l'âge gestationnel, parfois ramolli et sensible à la mobilisation (Tableau I) [31].

L'urgence abdominale est facilement reconnue chez une femme jeune, qui a ressenti une douleur hypogastrique brutale, atroce, rapidement suivie d'épisodes de syncopes. L'examen général met en évidence un état de choc en rapport avec une anémie aiguë. L'abdomen est parfois ballonné ; à la palpation, l'on perçoit une défense pariétale ; la percussion peut montrer une matité dans les flancs. Le toucher vaginal provoque le classique « cri du Douglas » ; la grossesse ectopique est rarement perçue. La culdocentèse n'a de valeur que si elle est positive et ramène une seringue de sang noir incoagulable. Elle a une bonne valeur prédictive, de 70 à 90 %. Elle est positive avant la rupture tubaire. En raison de sa simplicité, c'est un recours lorsque les dosages de l'hCG et l'échographie ne sont pas disponibles ou peu concluants. Elle permet de prendre la décision d'intervenir par cœlioscopie ou laparotomie selon l'état de la patiente. Elle est peu utilisée du fait de l'accès à l'échographie qui permet le diagnostic d'hémopéritoine. [22].

En dehors de cette situation, le polymorphisme du tableau clinique impose souvent la réalisation d'examens complémentaires [23].

Tableau I : Fréquence des signes cliniques de la grossesse extra-utérine [22]

Signes cliniques	Fréquence
Douleurs pelviennes	83%
Métrorragies	63%
Aménorrhée	49%
Masse latéro-utérine	87%
Douleur à la mobilisation du col de l'utérus	96%

3.2. Examens complémentaires

Le couple dosage de la fraction β de l'Hormone Chorionique Gonadotrope (β HCG) et échographie permet de faire le diagnostic.

3.2.1. Biologie

L'HCG est une hormone sécrétée précocement dans le sang maternel par cytotrophoblaste. Elle confirme l'existence d'une grossesse sans préjuger de sa localisation.

La recherche de la fraction β HCG peut être réalisée dans les urines au cours de la consultation ou par un dosage sanguin, utilisant des anticorps monoclonaux [22].

Dosage qualitatif de l'hCG n'est évocateur que s'il est nettement ou faiblement positif. Le dosage spécifique de l'hCG utilisant les anticorps monoclonaux est sensible à 20, 25, 50 unités. Il est positif dès le premier jour ou avant le retard des règles. Ces tests urinaires ont plusieurs avantages notamment : rapidité ; fiabilité avec une bonne sensibilité et une bonne spécificité et coût peu élevé.

Le dosage sanguin par méthode radio-immunologique ou immuno-enzymologique peut être obtenu en 2 ou 3 heures. Il est spécifique et très sensible. La limite de détection est de 1 mUI/ml. Un dosage inférieur à ce chiffre permet d'exclure le diagnostic de grossesse. L'hCG est retrouvé dans le sang maternel dès le 10^e jour post-ovulatoire.

Enfin, la cinétique des hCG est importante. Son taux dans les grossesses normalement évolutives double toutes les 48 heures au cours du premier mois. Quand ce taux atteint plus de 1 500 mUI/ml, on doit normalement voir un sac ovulaire en échographie endovaginale et s'il atteint 2500 mUI/ml, le sac gestationnel devient visible par échographie abdominale (Figure).

En dessous de ces seuils, la répétition des dosages toutes les 48 heures dans un même laboratoire permettent la comparaison des taux. La stagnation ou la faible progression évoque une GEU sans l'affirmer. La progression normale (doublement toutes les 48 heures) ne permet pas d'éliminer une GEU qui peut être évolutive. L'interprétation des dosages de l'hCG dans un contexte d'AMP ne répond pas aux critères précédemment explicités.

Les interprétations fines sont sujettes à caution. Seul un taux négatif permet d'exclure a priori le diagnostic de GEU [22].

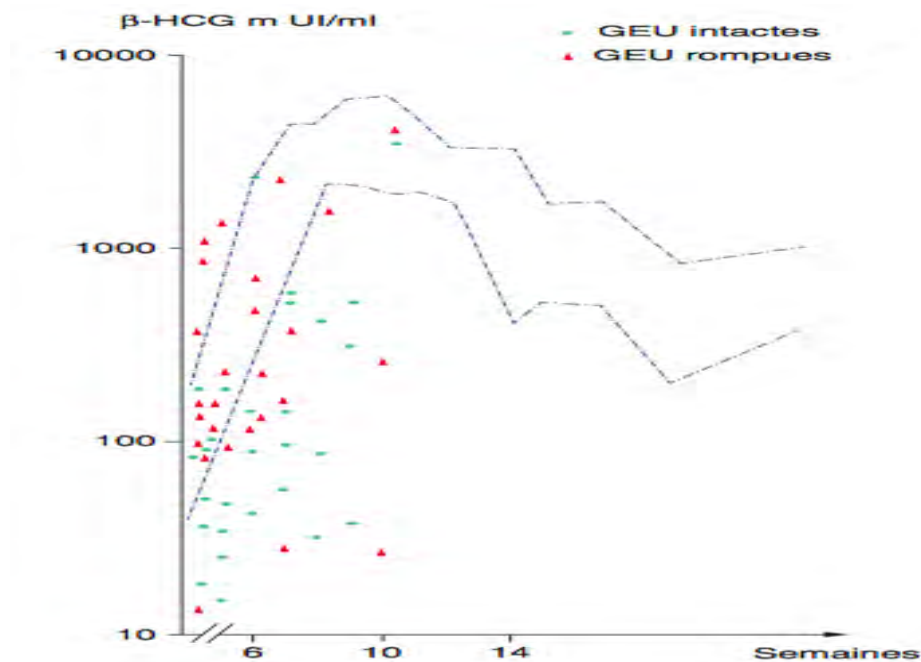


Figure 3 : Evolution du dosage quantitatif de la fraction β de l'Hormone Chorionique Gonadotrope [22]

L'hémogramme ne met en évidence une anémie qu'en cas d'hémorragie intrapéritonéale. Durant les premières semaines de gestation, la progestérone est synthétisée par le corps jaune, stimulé par des facteurs lutéotrophiques émis par l'embryon implanté. Lorsque son taux est inférieur à 5ng/ml, elle permet d'exclure le diagnostic de grossesse intra-utérine évolutive [22].

3.2.2. Imagerie

Essentielle, elle doit être réalisée au moindre doute. Elle est pratiquée par voie sus-pubienne mais surtout par voie endovaginale. L'échographie est confrontée à l'examen clinique et surtout à la biologie [22].

L'échographie permet d'explorer plusieurs éléments du pelvis.

Dans l'endomètre, il est noté une absence de sac gestationnel intra-utérin. L'endomètre peut être le siège d'un pseudo-sac gestationnel. Il s'agit d'une formation oblongue centrale sans couronne trophoblastique. Si l'endomètre est très fin (1 à 3 mm), la caduque a été expulsée. La non-décroissance d'hCG est un argument majeur de GEU. Par contre un endomètre épais associé à un taux d'hCG persistant peut témoigner d'une GEU trop petite pour être visible mais biologiquement active. La présence d'une grossesse intra-utérine n'exclue pas une grossesse extra-utérine : il s'agit de la grossesse hétérotopique.

Il est important de repérer le corps jaune, car la GEU est située habituellement au voisinage immédiat de l'ovaire porteur du corps jaune.

Au niveau des annexes, il peut être retrouvé un sac gestationnel typique voisin du corps jaune constitué par une couronne échogène centrée par une lacune anéchogène avec une vésicule vitelline ou un embryon. Cet embryon est parfois doté d'une activité cardiaque, ce qui permet de poser le diagnostic de certitude. Souvent, l'échographiste ne voit qu'une masse inhomogène latéro-utérine, de tonalité voisine de l'utérus, avec en son centre une zone peu échogène de quelques millimètres. Le Doppler couleur n'a pas de valeur diagnostique démontrée ; il montre des flux vasculaires visibles au contact intime de la couronne trophoblastique.

Un hémopéritoine libre peut être mis en évidence [22].

3.2.3. Chirurgie

La cœlioscopie a pour objectif de confirmer le diagnostic et de réaliser la thérapeutique ; elle montre la GEU sous forme d'un renflement violacé, allongé dans les sens de la trompe avec écoulement de sang brun par le pavillon et présence de quelques millilitres de sang noirâtre dans le cul-de-sac de Douglas.

4. FACTEURS DE RISQUE DE GEU [22]

Plusieurs facteurs de risque de GEU ont été identifiés. Les malformations congénitales des trompes (hypoplasie, diverticule, rétrécissement) exposent aux GEU. Il en est de même pour les séquelles inflammatoires, qu'elles soient spécifiques ou non. Les résultats de la chirurgie de la stérilité tubaire sont passés de 16,6 % de grossesses à 21 %, cependant avec les séquelles d'une chirurgie plastique des trompes les taux de GEU ont augmenté de 2,4 à 7 %. L'accroissement des GEU n'étant que la rançon du pourcentage de grossesses obtenues. L'antécédent de GEU multiplie le risque de récurrence par 10. L'endométriose tubaire souvent située dans la portion interstitielle de la trompe est cause de GEU. L'usage de stéroïdiennes ovariennes ou médicamenteuses est un facteur reconnu. Le lévonorgestrel expose à un risque de GEU de 10 %. Les progestatifs microdosés en prise continue augmentent le risque de GEU. L'induction de l'ovulation par les gonadotrophines humaines (HMG-hCG) favorise les GEU dont le taux peut atteindre 3 %. Il est alors fréquent de noter l'association grossesse intra-utérine et grossesse extra-utérine. Le tabac jouerait sur la motilité tubaire par toxicité directe de la nicotine. Il serait en cause dans 30 % des GEU. Le risque de GEU augmente avec l'âge surtout après 35 ou 40 ans. Les dispositifs intra-utérins (DIU) diminuent le risque de GEU de 1,6 par rapport aux femmes qui ne prennent pas de contraception, ce qui montre l'effet

contraceptif du DIU qui diminue les grossesses, qu'elles soient intra- ou extra-utérines. Si, par contre, on compare le taux de GEU entre femmes enceintes et non enceintes portant un DIU, on observe que le risque de GEU est dix fois plus élevé chez les femmes porteuses du DIU. Le DIU prévient mieux les grossesses intra-utérines que les GEU (99,5 % versus 95 %). Les antécédents de fausses couches spontanées et d'IVG augmentent aussi le risque de GEU vraisemblablement via des infections liées à ces interventions.

La migration transpéritonéale de l'ovule a pu être incriminée dans 20 à 50 % des GEU sur la constatation peropératoire de la présence d'une grossesse ectopique d'un côté et d'un corps jaune sur l'ovaire controlatéral.

Tableau II : Facteurs de risque de GEU en France en 2003 [22]

Antécédents		Odds Ratio
Infection génitale	Salpingite probable	2
	Salpingite certaine	3,5
	Chirurgie tubaire	3,5
Tabac	Ex-fumeuse	1,5
	10-19 Cigarettes/jour	3
Age	30-39 ans	1,5
	≥ 40 ans	3
Antécédents obstétricaux	Fausse couche	3
	spontanée	
	Interruption grossesse	2
Antécédent de dispositif intra-utérin		1,5
Infertilité antérieure		2,5

5. TRAITEMENT

5.1. Réanimation médicale

La réanimation médicale est un préalable devant un hémopéritoine. Elle se fait par un monitoring des fonctions vitales et une expansion volumique à travers l'usage de macromolécules mais aussi de produits sanguins et dérivés [10].

5.2. Traitement médical

Le traitement médical fait appel au méthotrexate (MTX), antinéoplasique de type anti folique. Il inhibe la synthèse des acides nucléiques au sein des cellules, soit par voie intramusculaire qui est la voie d'administration la plus utilisée car

elle simplifie au maximum le traitement ambulatoire de GEU, soit par administration orale ou locale, par injection directe dans le sac ovulaire [23].

Le score de Fernandez peut être utilisé pour définir la place du traitement médical (Tableau III). Un score inférieur à 13 prédit une réussite au traitement médical.

Jusqu'à 13 semaines, une GEU peut être prise en charge par un traitement médical. La patiente doit être prévenue de la durée de la surveillance et de la possibilité d'échec. Le MTX étant tératogène il est important de s'assurer de la position extra-utérine de la grossesse.

En plus des contre-indications spécifiques à la molécule, le traitement médical ne devra pas être prescrit devant :

- Un refus de la patiente ;
- Des difficultés de surveillance en ambulatoire,
- Une mauvaise compliance ;
- Une hémodynamique instable ;
- Un épanchement intra-abdominal ou
- Des douleurs importantes [22].

Trois (3) protocoles thérapeutiques sont possibles : traitement intramusculaire mono-dose, traitement intramusculaire multidoses, et injection in situ [22].

✓ **Traitement par injection répétées :**

Il Comporte quatre injections intramusculaires de 1 mg/kg de MTX à J0, J2, J4 et J6. Un contrôle des β HCG est réalisé à J14. Un échec est défini par un taux de β HCG supérieur à 40% du taux initial [16,18].

✓ **Le traitement par injection unique :**

Il s'agit d'une injection en intra musculaire à J1 de 50 mg/m². Un contrôle du taux de β -HCG est réalisé à j4 et j7. L'échec est défini si les β -HCG n'ont pas diminué de 15% ou plus à J7 par rapport au taux de J4. En cas d'échec une deuxième injection est réalisée. Si les β -HCG ont diminué de 15% ou plus, le dosage est répété chaque semaine jusqu'à leur négativation. Un maximum de trois injections de MTX est réalisé. A l'issue de ces trois injections, si les β -HCG ne diminuent pas, la patiente doit recevoir un traitement chirurgical.

✓ **Le traitement peut également être réalisé par injection in situ :**

Sous contrôle écho guidé ou sous cœlioscopie, on injecte alors in situ 100 mg de MTX. Le taux d'efficacité est 76%. L'avantage théorique de cette voie d'administration est de diminuer les effets secondaires du MTX.

Tableau III: Score de Fernandez pour le traitement médical de la GEU [18].

Données cliniques et de laboratoire	1	2	3
Age gestationnel (SA)	>49	49-42	<42
Taux de HCG (UI/l)	<1000	1000-5000	>5000
Taux de progestérone (ng/ml)	<5	5-10	>10
Douleurs abdominales	Absentes	Provoquées	Spontanées
Hématosalpinx	<1	1-3	>3
Hémopéritoine	0	1-100	>100

La Mifépristone (RU 486) est un antiprogestéronique puissant utilisé dans les interruptions volontaires de grossesse du premier trimestre en association avec les prostaglandines. Utilisé seul, il ne permet pas de traiter les GEU. Il a été utilisé à la dose de 600 mg per os en association avec une dose de MTX de 50 mg/m².

Ses indications sont une grossesse cervicale, angulaire ou interstitielle sous réserve d'une surveillance rigoureuse.

5.3. Chirurgie

Le traitement chirurgical peut être conservateur (salpingotomie et aspiration de l'œuf ou des débris trophoblastiques) ou radical (salpingectomie). La cœlioscopie est devenue la technique de référence. Elle a remplacé la laparotomie dans la plupart des pays. La laparotomie n'est indiquée qu'en cas d'hémorragie interne abondante avec instabilité hémodynamique liée à la rupture de la GEU ou dans les cas exceptionnels où l'anesthésiste contre indiquerait la cœlioscopie [22].

Le traitement chirurgical est indiqué dans plusieurs situations :

- GEU avec un score de Fernandez >13
- Rupture tubaire, que celle-ci soit suspectée cliniquement (syncope, défense, Bloomberg, scapulalgie), biologiquement (anémie) ou échographiquement (épanchement péritonéal abondant) ;
- GEU avec β -HCG à 10000UI/L ;
- GEU avec activité cardiaque ;
- GEU hétérotopiques ;
- Grossesses abdominales ;
- Patiente non compliant (suivi par β -HCG impossible) ;
- Récidive de GEU ou
- En vue d'affiner le diagnostic.

5.4. Abstention thérapeutique

Peut être proposé si le taux d'hCG est faible (< 1 000 UI/ml) ou décroissant et l'image échographique stable à 2 jours d'intervalle. La surveillance se fera sur la clinique, l'échographie, le dosage d'hCG pratiqué tous les 3 ou 4 jours jusqu'à la normalisation des taux. L'indication de la cœlioscopie sera posée en cas de douleurs, de taux d'hCG stable ou croissant, d'apparition d'un épanchement dans le Douglas ou d'une augmentation de la taille de la GEU à l'échographie [22].

5.5. Prévention

Elle repose sur la prévention et le traitement précoce et bien conduit des Infections Sexuellement Transmissibles (surtout les salpingites) [22].

5.6. Pronostic

Chez les femmes opérées de GEU, 30% resteront stériles, 70% auront 1 ou plusieurs enfants, 15-30% feront une 2ème GEU [23].

Bien que la mortalité par grossesse extra-utérine ait diminué dans les pays industrialisés, elle demeure la première cause de décès maternel au premier trimestre de la grossesse et représente près de 10% de mortalité maternelle totale [13].

La précocité diagnostique a permis de développer les stratégies thérapeutiques, ainsi le traitement radical est associé à pratiquement 100% de succès, les traitements conservateurs, qu'ils soient médicaux ou chirurgicaux, ont un taux de succès de 70 à 90%, avec un taux plus important pour le traitement chirurgical conservateur [12].

La problématique pour juger de l'efficacité de ces traitements n'est plus au succès mais à la fertilité qui est la principale préoccupation des patientes lorsque le pronostic vital n'est plus en jeu.

La fréquence des récidives de GEU est de 10 à 30%, et l'infertilité secondaire concerne 20 à 60 % des patientes [22].

De nombreux facteurs de risque d'infertilité ont été trouvés : l'âge de la patiente, ses antécédents d'infertilité, la rupture tubaire ainsi que l'existence d'une pathologie tubaire antérieure. De ce fait, il semble que la fertilité après traitement chirurgical d'une GEU dépend plus des caractéristiques de la patiente et de l'état de la trompe controlatérale que du type de traitement chirurgical employé [2].

Cependant, le traitement conservateur par coelioscopie est actuellement la technique la mieux étudiée, aussi bien pour le succès immédiat que pour la fertilité ultérieure, même si l'absence d'études méthodologiquement puissantes ne permet pas définitivement de conclure sur la supériorité du traitement chirurgical conservateur par rapport au traitement médical lorsqu'il est couronné de succès ou en cas de moindre agression pour la trompe, comme l'expectative ou en comparaison avec un traitement radical .

Ainsi, actuellement, la fertilité est meilleure après traitement chirurgical conservateur quand la trompe controlatérale est altérée. Dans les autres situations, les traitements semblent équivalents [12 ;1].

DEUXIEME PARTIE

1. OBJECTIFS

Les objectifs de ce travail étaient de rapporter pour ces cas rares de GEU angulaires, cornuales et interstitielles :

- les critères diagnostiques ;
- les moyens thérapeutiques utilisés et leurs résultats et
- le devenir obstétrical des patientes.

1. Type, durée et site d'étude

Il s'agit d'un report de série de cas collectés de façon prospective entre 2018 et 2019. Du fait de la rareté de ces situations cliniques, nous avons fait appel à des collègues de différentes structures.

2. OBSERVATIONS

2.1. Première observation

Diagnostic

Il s'agissait d'une patiente, deuxième geste, nullipare de 33 ans reçue à la Maternité du Centre de Santé Philippe Maguilène Senghor le 25/01/2020 pour douleurs pelviennes gauches à type de spasme évoluant depuis 3 jours sans vomissements, ni fièvre. Elle présentait un retard de règles sans métrorragies.

Dans ses antécédents, on notait une salpingectomie en 2018 pour GEU rompue dont le siège n'était pas précisé.

L'examen gynécologique avait retrouvé une douleur de la fosse iliaque gauche, une défense associée à un cri de l'ombilic. L'utérus était légèrement augmenté de volume. Le col de l'utérus était latéro-dévié à droite mi long, ramolli et fermé avec un cri du Douglas. Le doigtier était strié de pertes couleur sépia.

Une échographie réalisée par voie endovaginale avait mis en évidence un utérus vide, une masse latéro-utérine gauche de 4 cm et un épanchement liquidien de faible abondance.

Le diagnostic de grossesse extra-utérine rompue était alors suspecté.

Décision

- Un bilan pré opératoire : numération formule sanguine, un groupage sanguin rhésus, un bilan de la crase sanguine et
- Une laparotomie en urgence sous rachianesthésie.

Exploration

Une adhérence dense était découverte entre colon sigmoïde et corne utérine. La grossesse extra utérine s'était nidée dans la corne utérine (correspondant au moignon de l'ancienne salpingectomie) et dans le colon sigmoïde (figure4).

L'envahissement de la GEU atteignait la musculature du sigmoïde. L'annexe controlatérale était saine. L'hémopéritoine était quantifié à 70 millilitres (ml). Il s'agissait donc d'une grossesse cornuale.

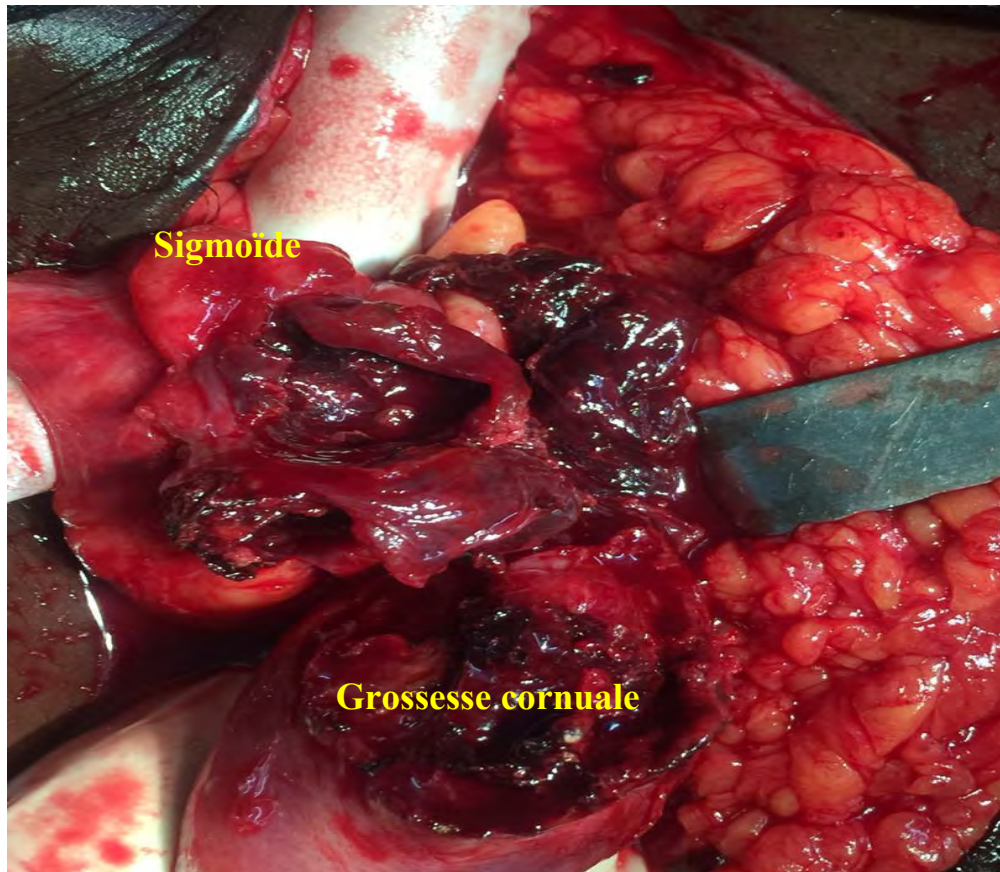


Figure 4:GEU cornuale nidant entre le colon sigmoïde et la corne utérine

Gestes chirurgicaux réalisés :

- Une résection cunéiforme au niveau de la corne utérine libérant le sigmoïde ;
- Une énucléation des tissus trophoblastiques sur le sigmoïde mettant à nu la musculature de celui-ci ;
- Un surjet sur la séreuse du sigmoïde et
- Des points en X sur la corne utérine.

L'hémostase était satisfaisante après le geste.

Evolution :

Les suites opératoires étaient simples. La patiente est toujours suivie au Centre de Santé Philippe Maguilaine Senghor ; 6 mois après le geste opératoire, elle n'a pas encore de grossesse.

2.2. Deuxième observation

Diagnostic

Il s'agissait d'une patiente de 25 ans, primigeste, reçue à la Maternité du Centre Hospitalier Princesse Grace de Monaco le 12/12/2019 pour douleurs pelviennes droites à type de spasmes. On ne notait pas d'aménorrhée. Ces douleurs évoluaient depuis 2 jours et n'étaient accompagnées ni de vomissement, ni de fièvre.

On ne retrouvait pas d'antécédent gynécologique particulier.

L'examen gynécologique avait retrouvé une douleur de la fosse iliaque droite et un utérus légèrement augmenté de volume.

Une échographie réalisée par voie endovaginale avec le mode 2D avait mis en évidence un utérus vide. Au niveau de la corne utérine une formation échogène évoquant un adénomyome était notée. Une vascularisation était mise en évidence, par le Doppler couleur, au sein de la formation échogène (figure 5). L'acquisition volumique en 3 dimensions permettait de redresser le diagnostic en visualisant un sac gestationnel sans vésicule vitelline (du fait de la précocité du diagnostic) entouré par un halo trophoblastique (Figure 6). Le diagnostic de grossesse angulaire droite, localisée à plus d'un centimètre de la cavité utérine était évoqué.

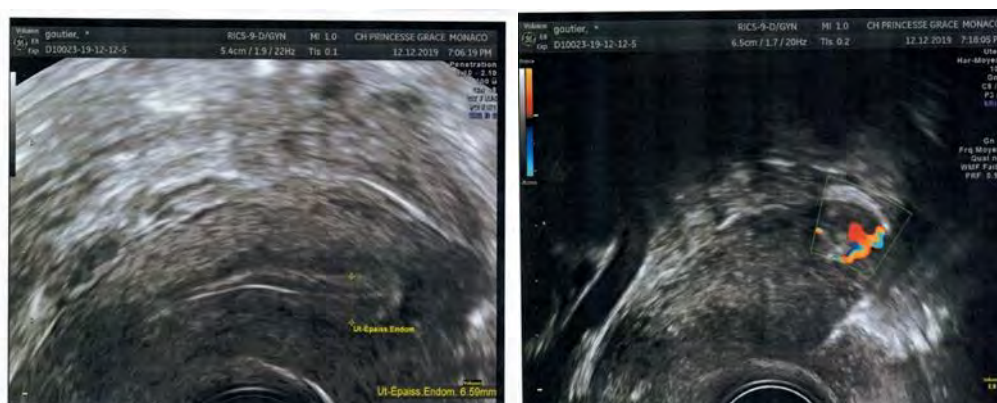

Figure 5: Echographie Endovaginale avec mode Doppler 2D,

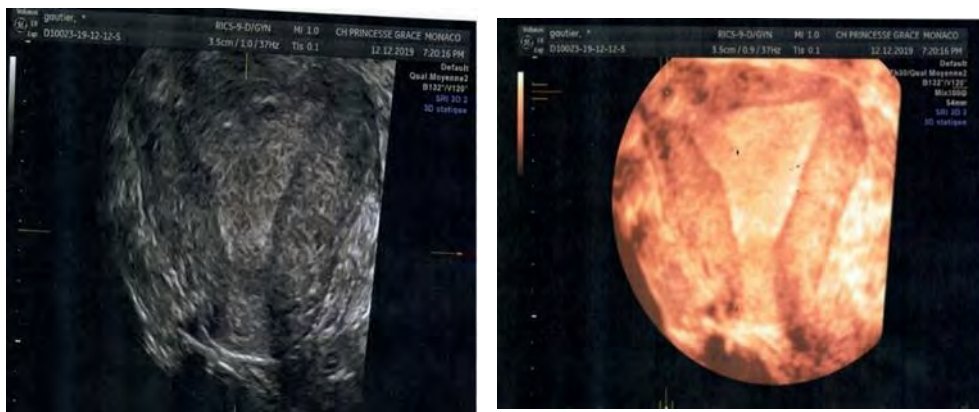


Figure 6: Grossesse angulaire, reconstruction 3D =A

Le taux plasmatique de la β HCG était de 898,9UI/l. L'évaluation pré-thérapeutique comportant un hémogramme, un bilan hépatique et un bilan rénal était normale.

Prise en charge

Toutes les options thérapeutiques de la grossesse extra-utérine étaient expliquées à la patiente qui était hospitalisée. Un traitement médical à base de Méthotrexate était décidé et une fiche de consentement signée par la patiente. La dose unique de 1mg/kg était administrée en dose unique. Ce traitement était associé à la prise d'acide folinique à la dose de 0,1 mg/kg par voie orale. La surveillance de l'efficacité du traitement était appréciée par monitoring biologique.

L'évolution était favorable et marquée par la décroissance du taux de β HCG comme le montre le tableau (Tableau IV).

Tableau IV : Evolution de la cinétique des β HCG plasmatique après du traitement.

Jours de dosage	Date	Valeurs de l'βHCG (UI/l)
1 ^{er} jour	12/12/2019	898,9
8 ^{ème} jour	20/12/2019	631,6

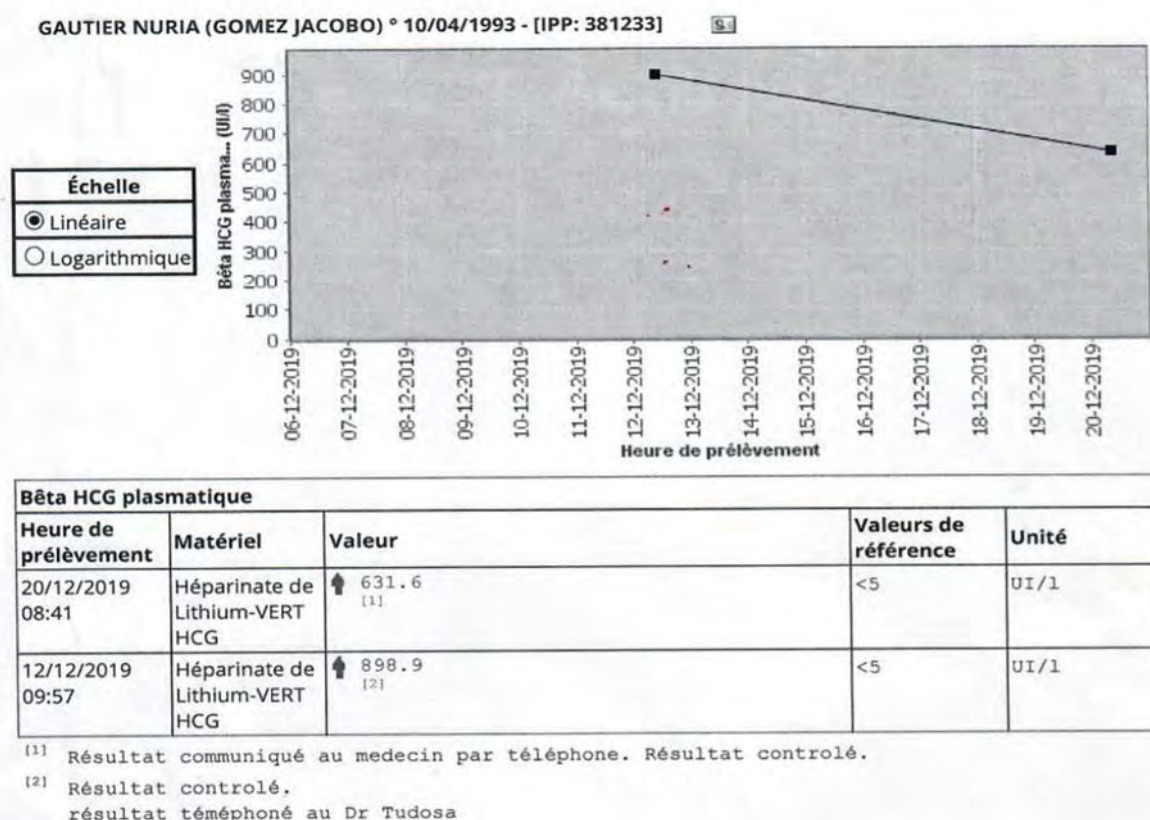


Figure 7: Extrait de la surveillance biologique du taux de BHCG

Evolution

La patiente était mise sous contraception. L'hémogramme, le bilan rénal et le bilan hépatique étaient normaux au contrôle. Le suivi était réalisé en ambulatoire.

L'évolution était favorable avec régression du taux de l'hormone β HCG et disparition de l'image échographique. La négativation était observée après 1 mois de surveillance.

2.3. Troisième observation :

Diagnostic

Il s'agissait d'une deuxième geste, primipare de 28 ans reçue à la Maternité de l'Institut d'hygiène Sociale Polyclinique le 15/05/2019 en état de choc hémorragique.

La tension artérielle était de 90/50 mmhg avec un pouls à 123 pulsations par minute. La symptomatologie était marquée par des métrorragies évoluant depuis 3 jours sans vomissements, ni fièvre. Elle relatait une aménorrhée secondaire de 3 mois.

Dans ses antécédents, on retrouvait un kyste de l'ovaire fonctionnel traité, une notion de contraception à base de Jodelle pendant 5 ans après son accouchement par voie basse en 2013.

L'examen gynécologique avait retrouvé une douleur de la fosse iliaque gauche, une contracture diffuse avec défense associée à un cri de l'ombilic, un utérus augmenté de volume avec des métrorragies minimales. Au toucher vaginal, le col était médian mi long ramolli et déhiscent avec un cri du Douglass, le doigtier était revenu souillé de sang noirâtre.

Une échographie réalisée par voie endovaginale avait mis en évidence une grossesse intra-utérine arrêtée, un épanchement péri-ovarien gauche avec une lame liquidienne dans le Cul-de-sac de Douglas.

Décision

Un bilan préopératoire était réalisé, précédant une laparotomie en urgence sous rachianesthésie.

Exploration

Une grossesse interstitielle gauche était mise en évidence, la grossesse était le siège d'une hémorragie (Figure 8). L'annexe controlatéral était saine. L'hémopéritoine aspiré était quantifié à 1000 ml. Un kyste paratubaire de 2 cm était noté à gauche.

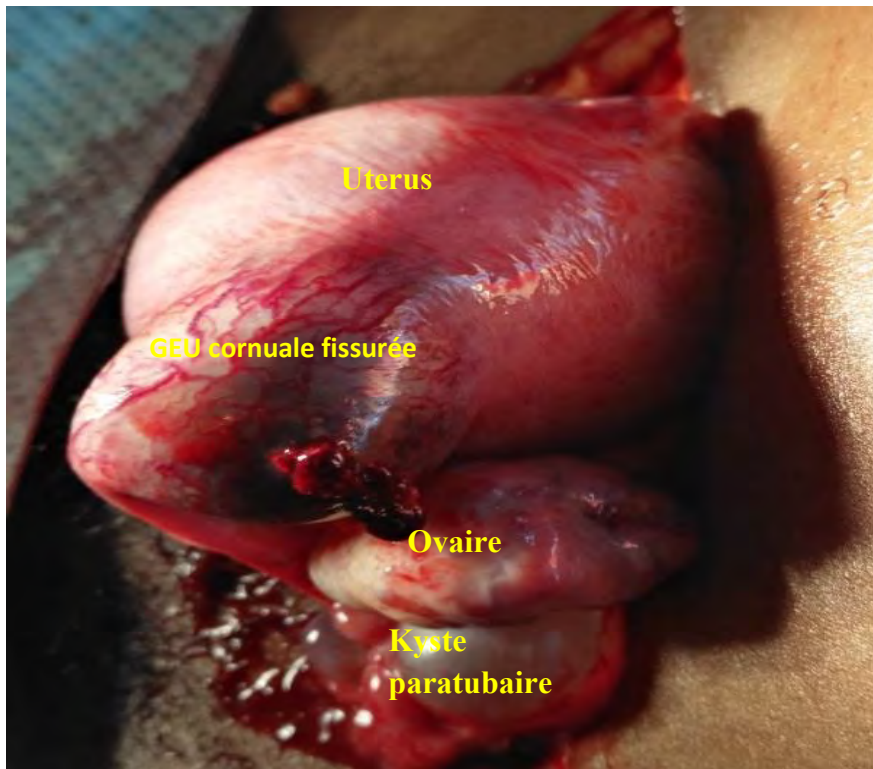


Figure 8: Grossesse extra utérine interstitielle gauche fissurée

Geste

Une salpingectomie rétrograde avec résection cunéiforme de la corne utérine gauche était réalisé (Figure 9 A). L'hémostase était assurée par des points en X sur la corne utérine (Figure 9 B).

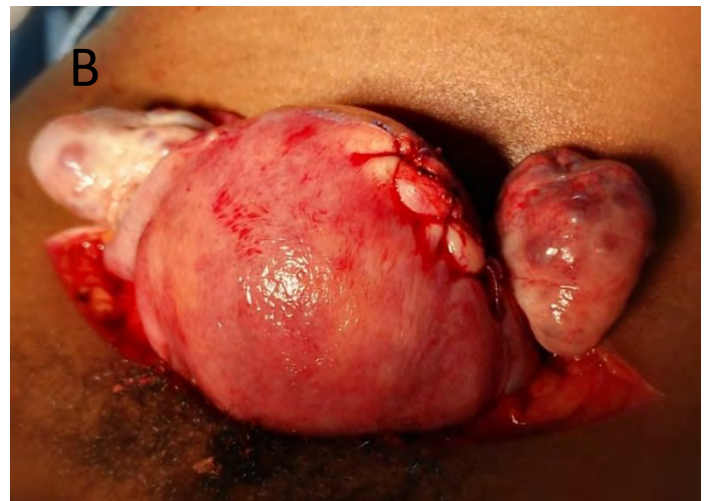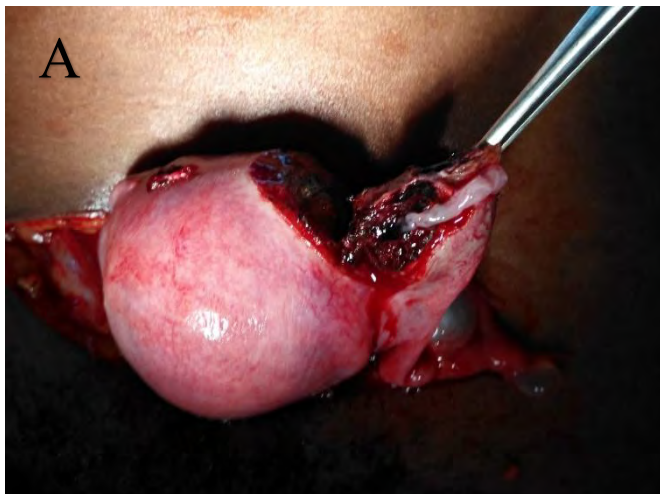


Figure 9: A : Salpingectomie gauche avec résection cunéiforme.

B : Suture et hémostase au Vicryl 4/1 par des points en X séparés.

Evolution

Les suites opératoires étaient simples. Une aspiration manuelle intra-utérine échoguidée de la grossesse intra-utérine arrêtée était faite quinze jours après sa laparotomie. La patiente avait opté pour une méthode contraceptive de type pilule oestro-progestative pendant trois mois.

Futur obstétrical

Deux mois après arrêt de la contraception, elle avait eu une grossesse intra utérine dont l'évolution est favorable. Elle est programmée pour une césarienne prophylactique

2.4. Quatrième observation

Diagnostic

Il s'agissait d'une patiente, deuxième geste, primipare de 33 ans reçue à la Maternité du Centre de Santé Philippe Maguilène Senghor le 25/02/2020 pour douleurs pelviennes gauches à type de spasme sur fond de retard de règles sans métrorragies. Cette symptomatologie évoluait depuis 4 jours. Dans ses antécédents, on retrouvait une césarienne en 2018.

L'examen gynécologique avait retrouvé une douleur isolée de la fosse iliaque droite.

Au toucher vaginal, le col était postérieur mi long ramolli et fermé.

Une échographie réalisée par voie endovaginale avait mis en évidence une grossesse intra-utérine évolutive et une masse latéro-utérine droite faisant suspecter une grossesse hétérotopique.

Décision

Une coelioscopie diagnostique était réalisée après un bilan préopératoire.

Exploration

Il s'agissait d'une grossesse extra-utérine angulaire droite (figure 10). L'annexe gauche était macroscopiquement saine. Les ovaires étaient sains.

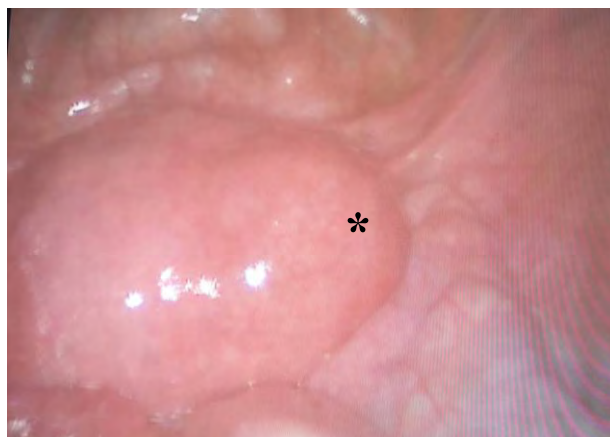
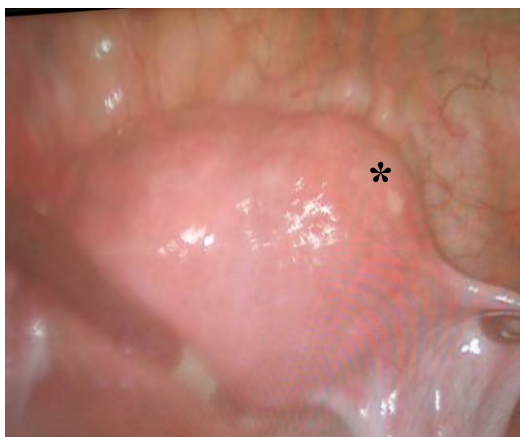
Figure 10:Grossesse cornuale*diagnostiquée per coelioscopie

Attitude thérapeutique

Une abstention avec surveillance échographique hebdomadaire était décidée.

Evolution

L'évolution était marquée par la régression spontanée de la grossesse angulaire droite et évolution favorable de la grossesse intra-utérine.

2.5. Cinquième observation

Diagnostic

Il s'agissait d'une nulligeste reçue à l'Hôpital Principal de Dakar pour aménorrhée secondaire de 6 semaines.

Elle était suivie dans ce service pour une infertilité primaire et avait eu une myomectomie 2 mois auparavant.

Une échographie réalisée à l'Hôpital Aristide Le Dantec avait mis en évidence une grossesse angulaire droite avec un embryon doté d'une activité cardiaque. La visualisation de l'activité cardiaque avait facilité le diagnostic de grossesse angulaire.

Décision

Le médecin traitant après discussion avec le couple avait opté pour une laparotomie vue la présence de l'activité cardiaque.

Exploration et geste

L'exploration permettait de confirmer la grossesse angulaire. Une résection cunéiforme était faite. Les suites opératoires étaient simples.

DISCUSSION

Les grossesses interstitielles représentent 2,4% des grossesses ectopiques [6].

L'âge de nos patientes est compris entre 25 ans et 33 ans avec une moyenne de 29 ans ce qui concorde avec la plupart des études citant celle de Nikodijevic et Al dont les patientes avaient en moyenne 30 ans et 8 mois [21].

Facteurs de risque

Sur le plan gynécologique, une de nos patientes avait un antécédent de GEU, en effet ce même facteur de risque était décrit par Nikodijevic et Al [21] en raison de 15,7 % contre 50% retrouvée par M. Nadi et Al [27]. Nous avons noté chez cette même patiente un antécédent de salpingectomie facteur décrit par Nikodijevic et Al [21] dans 21% des cas et par M. Nadi et Al dans 55% des cas [27].

M. Nadi et Al avait noté parmi les facteurs de risque un utérus polomyomateux chez une patiente (5 %) n'ayant pas bénéficié d'une myomectomie par contre une de nos patientes avait le même antécédent associé à une infertilité mais elle avait eu une myomectomie 2 mois avant la GEU cornuale [27].

Sur le plan obstétrical : la gestité moyenne était de 1,6 en incluant la GEU contre 2,95 décrit par M. Nadi et Al, [27]. ce dernier a rapporté qu'il s'agissait d'une première grossesse pour deux de ses patientes même résultat retrouvée dans notre étude.

La parité moyenne était de 0,4 dont trois de nos patientes sont nullipares, une des patientes a eu à accoucher par voie basse et une autre par césarienne, des antécédents similaires étaient décrits par M. Nadi et Al. [27].

Récidive homolatérale sur mignon de trompe après salpingectomie

Une des patientes avait eu une récurrence homolatérale d'une grossesse extra utérine sur moignon restant encore appelée grossesse cornuale. La récurrence de GEU sur la même trompe est une situation rare. Une recherche sur la base de données PubMed utilisant les termes « recurrent ipsilateral ectopic pregnancy » ne retrouve que 9 publications. Quatre cas seulement étaient rapportés jusqu'en 2005.

Le mode de survenue ne repose que sur des hypothèses. La première soutient qu'il y aurait une lumière persistante au niveau du segment interstitiel et de la portion distale de la trompe restante permettant une communication entre cavité utérine et cavité péritonéale. L'œuf fécondé migre à travers la cavité utérine vers le moignon de trompe [32].

Selon une deuxième hypothèse, les spermatozoïdes accèdent au cul-de-sac de Douglas via la trompe contralatérale saine, la fécondation aurait lieu au niveau péritonéal [32]

Cette théorie explique mieux la situation clinique que nous avons décrite, dans ce sens que l'œuf s'était nidé d'une part sur le moignon de trompe et d'autre part au niveau du colon sigmoïde.

Des cas de migration embryonnaire transpéritonéale ont également été décrits [32].

La fréquence des grossesses interstitielles est comprise entre 2-3% de toutes les grossesses extra-utérines, avec un taux de mortalité deux fois plus important que les grossesses tubaires [2,24]. La rupture de ces grossesses est particulièrement hémorragique en raison d'une riche vascularisation [9]. Dans ce cas décrit, la laparotomie était indiquée devant un hémopéritoine. En dehors de cette situation, le diagnostic clinique peut être mal aisé. L'acquisition volumique ou l'Imagerie par résonance magnétique peuvent redresser le diagnostic [9].

Il faut rappeler l'importance de pratiquer des salpingectomies au ras du corps utérin pour éviter les moignons, sièges de grossesses cornuales.

L'option du traitement chirurgical est la mieux indiquée en cas de récurrence ipsilatérale de la GEU. Il a été décrit un cas de persistance du tissu trophoblastique 20 jours après chirurgie, nécessitant une injection de méthotrexate [9]. Il est donc important de suivre la décroissance de la β HCG sérique après chirurgie.

En cas de récurrence de grossesse extra-utérine, le seul traitement acceptable en vue d'éviter une deuxième récurrence est la salpingectomie. Si la grossesse survient sur la trompe contralatérale, un traitement conservateur doit être tenté en vue de préserver la fertilité [10].

Diagnostic

Il est intéressant de noter que la douleur pelvienne est le premier symptôme décrit par les patientes, viennent ensuite les métrorragies symptômes concordant avec les motifs de consultation de nos patientes. D'après Nadi et al, 55% des patientes consultaient pour algies pelviennes et 20% pour métrorragies [27].

Dans d'autre revue de la littérature on retrouve les mêmes résultats étant donné que La séméiologie des grossesses cornuales s'étend de la forme asymptomatique à l'état de choc hémorragique. Le diagnostic est difficile au stade précoce. Ces grossesses sont douloureuses [8-11]. Les douleurs pelviennes, intermittentes, paroxystiques, peuvent simuler des coliques expulsives ou des contractions précoces [19]. Les métrorragies sont inconstantes, discrètes et tardives [20].

Cela incite à la vigilance quant aux motifs de consultation aux urgences, afin de ne pas conclure trop rapidement à une grossesse évolutive, sans avoir étudié la situation exacte de la grossesse.[27]

Les GEU cornuales sont des situations à risque de rupture hémorragique à court terme [15]. C'est le cas pour 2 des 5 cas décrits, même si le délai de consultation par rapport à l'aménorrhée et par rapport à la symptomatologie était court. Il existe donc un haut risque d'hémopéritoine précoce.

Lorsque la consultation est précoce, le diagnostic de grossesse interstitielle peut être difficile. Trois critères diagnostiques ont été proposés par Timor-Tritsch et Al. En 1992 [30] :

- Une cavité utérine vide ;
- Un sac gestationnel séparé de plus d'1 cm de la cavité utérine ;
- Une fine couronne myométriale, inférieur à 5 millimètres (mm) autour de ce sac.

Il est important de prendre le temps nécessaire, à l'échographie, pour établir un diagnostic lors d'une consultation pour algies pelviennes.

Une acquisition volumique 3D réalisée par voie trans-vaginale ainsi que l'IRM permettent également un diagnostic précoce exact si la grossesse interstitielle est suspectée à l'échographie 2D [9 ; 3].

Le cas de la deuxième patiente montre l'intérêt de l'échographie 3D qui a redressé le diagnostic.

Nadi et al, rapporte une nécessité d'1,41 consultations pour établir le diagnostic [27].

Traitement

A l'inverse de la localisation tubaire, il n'existe pas de score permettant de déterminer le succès d'un traitement médical des grossesses cornuales [17]. Ainsi, son traitement qu'il soit médical ou chirurgical n'est pas codifié. Il est guidé à la fois par l'état hémodynamique de la patiente et par l'expérience de l'équipe médicale.

A notre connaissance, aucune étude n'a comparé l'abstention thérapeutique, un traitement médical par méthotrexate et une prise en charge chirurgicale. Les recommandations du Collège National des Gynécologues Obstétriciens Français concluent à la possibilité d'utilisation du méthotrexate en cas de GEU cornuale, avec un niveau de preuve faible. [25]

En revanche, ni le nombre d'injection et la voie d'administration n'a fait l'objet de recommandation.

Une abstention thérapeutique a été décidée chez une des patientes avec une grossesse hétérotopique. Dans ces situations une injection in situ de MTX peut être réalisée [23]

Le risque de survenue d'une rupture cornuale, pouvant engager le pronostic vital de la patiente, ainsi que plusieurs cas rapportés de persistance de tissu trophoblastique avec rupture utérine lors d'une grossesse subséquente n'incitent pas à une attitude expectative. [14]

Une de nos patientes a bénéficié d'un traitement médical avec dose unique de méthotrexate par voie intra musculaire avec décroissance du taux de β HCG et disparition des images échographiques.

Nadi et al. Rapporte un cas de traitement in situ par voie vaginale à la dose de 1mg/Kg. Une seule injection était nécessaire. Dans cette série, 35% des patientes reçoivent du MTX. Pour huit patientes (40 %) un double traitement par MTX (IM ou in situ) et prise en charge chirurgicale s'est avéré nécessaire. Enfin, quatre (20 %) patientes sont traitées par chirurgie seule [27]. Une hystérectomie d'hémostase est rapportée dans certains cas [27].

Les traitements radical et conservateur ont la même efficacité à court terme. Le traitement conservateur impose une surveillance de la décroissance du β HCG jusqu'à négativation complète. La seule différence est le pronostic de fertilité ultérieure en cas de trompe controlatérale altérée. Le choix thérapeutique est guidé principalement par le tableau clinique [21].

Futur obstétricale

Les deux enjeux principaux du traitement des grossesses interstitielles sont la prévention de la récurrence et de la rupture utérine, en cas de grossesse future.[27] Une des patientes a pu avoir une grossesse spontanée 5 mois après sa salpingectomie. La 4ème patiente a eu une évolution favorable de la grossesse intra utérine avec régression spontanée de la grossesse cornuale.

La fertilité après traitement chirurgical est également peu étudiée. L'hétérogénéité des techniques employées (cornuotomie, salpingotomie, résection cornuale) rend difficile toute comparaison. Dans la série française de Douysset, En cas de grossesse évolutive, le risque principal rapporté serait la rupture utérine anté- ou per-partum, en particulier, lorsqu'il existerait un défaut myométrial important ou en cas d'ouverture de la cavité. Dans notre expérience, aucun cas d'accouchement par voie basse n'est noté. La réalisation d'une césarienne prophylactique doit être discutée au cas par cas.

Les récentes recommandations de pratique clinique sur l'utérus cicatriciel effectuées sous l'égide du CNGOF en 2011 ne mentionnent pas cette situation. Cependant, l'absence de contrôle sur la cavité utérine, ainsi que la possibilité d'une réduction du volume utérin incite à la prudence en proposant une césarienne. **[21]**

CONCLUSION ET RECOMMANDATIONS

Les GEU cornuale, angulaire et interstitielle constitue un groupe de localisation rare avec une prise en charge similaire. Il s'agit d'une situation exposant, à court terme, au risque de rupture hémorragique et, à moyen terme, au risque de récurrence et de rupture utérine en cas de nouvelle grossesse. Le diagnostic n'est pas toujours aisé.

Nous en avons décrit 5 cas de ces grossesses à localisation rare.

Les facteurs de risque retrouvés étaient l'antécédent de GEU, l'antécédent de chirurgie pelvienne notamment une myomectomie et une césarienne ainsi que l'infertilité.

L'ensemble des patientes avaient consulté pour algies pelviennes. Une aménorrhée secondaire était retrouvée chez 4 femmes.

Dans 2 situations, l'évolution était marquée par une rupture précoce et un hémopéritoine indiquant une chirurgie.

Pour une des patientes, le diagnostic était porté avant la date présumée des prochaines règles. L'échographie 2D n'était pas concluante mais l'acquisition volumique avait permis de visualiser le sac gestationnel entouré d'une couronne trophoblastique.

Dans ce cas une dose unique de 1mg/Kg de méthotrexate, par voie parentérale avait permis de constater une régression complète de la GEU au bout d'un mois avec négativation de la β sérique.

Une laparotomie était faite pour 3 des 5 patientes. Les 2 cas étaient motivés par la constitution d'un hémopéritoine, le 3^{ème} par la présence d'une activité cardiaque embryonnaire qui, par ailleurs avait facilité le diagnostic.

Nous avons rapporté un cas de récurrence ipsilatérale sur moignon de salpingectomie. La nidation s'étant faite d'une part sur la corne utérine, d'autre part sur le colon sigmoïde. Cette situation conforte la théorie de la fécondation intra-péritonéale et souligne l'importance d'une technique rigoureuse de salpingectomie totale.

Enfin un cas de grossesse hétérotopique a été décrit. La GEU, en position cornuale, était visualisée en coelioscopie. Une surveillance était décidée et la GEU a complètement régressée. La grossesse intra-utérine est toujours évolutive.

Au terme de ce report de cas, nous formulons les recommandations suivantes :

Aux autorités

- ✓ Équiper les formations hospitalières de référence des moyens d'investigation paraclinique opérationnels 24 h/24 pour un diagnostic rapide et précoce (échographie avec sonde endo-vaginale et 3D, dosage des BHCG plasmatiques) ;
- ✓ Équiper les blocs opératoires des centres de référence en matériel de coeliochirurgie et moyens de réanimation ;
- ✓ Financer le développement personnel continu des soignants en cœlio-chirurgie.

Aux personnels socio sanitaires

- ✓ Sensibiliser les sujets cibles sur les signes d'alarmes en cas de grossesse (douleurs pelviennes ou abdomino-pelviennes, saignement, chute syncopale) mais aussi sur les infections sexuellement transmissibles ;
- ✓ Suivre des formations continues en cœlio-chirurgie et en échographie ;
- ✓ Pratiquer des salpingectomies complètes au ras de la corne utérine.

Aux populations

- ✓ Consulter précocement ;
- ✓ Adopter des mesures de prévention des infections sexuellement transmissibles.

REFERENCES

- 1) **A.Ego, D. Subtil, M. Cosson, F. Legoueff, V. Houffin-Debarge, D. Querleu.** Etude de la fertilité après grossesse extra-utérine : le register de la communauté urbaine de Lille J.Gynecol.Obstet.Biol.Reprod 2002 ; 30 :195-203.
- 2) **A.Jamard, M.Turck, A. D. Pham, M. Dreyfu, G. Benoist .**Fertilité et risque de récurrence après traitement chirurgical d'une grossesse extra-utérine : salpingotomie versus salpingectomie J.Gynecol.Obstet.Biol.Reprod (2015).
- 3) **Ana Werlang, Michael W.H. Suen, Sukhbir Singh, Felipe Moretti.** Echographie 3D et établissement d'un diagnostic de grossesse extra-uterine : aller au-delà de l'échelle de gris. J Obstet Gynaecol Can 2019;000(000):1].
- 4) **Aysun Aybath, Petek Balkanlı Kaplan, Mehmet Alicik, Niyazi Cenk Sayın, Mehmet Ali Yüce, Balkan Med J :** Single Dose Methotrexate in Treatment of Ectopic Pregnancy: Review of 32 Case, Department of Obstetrics and Gynecology, Faculty of Medicine, Trakya University, Edirne, Turkey, 2011; 28: 1013 • DOI: 10.5174/tutfd.2009.02161.1 © Trakya University Faculty of Medicine.
- 5) **Benifla JL, Bardou D, Sebban E, Darai E, Madelenat P.** Localisations inhabituelles de la grossesse extra-utérine. In: Fernandez H, editor. Grossesse extra-utérine. Paris: Flammarion; 1997
- 6) **Bouyer J, Coste J, Fernandez H, Pouly JL, Job-Spira N.** Sites of ectopic pregnancy: a 10-year population-based study of 1800 cases. Hum Reprod 2002 ;17(12) :3224–30.
- 7) **Boutten A, Debodinance P.** Grossesse angulaire diagnostiquée à 11 SA sur un utérus fibromyomateux : à propos d'un cas. J Gynecol Obstet Biol Reprod 2006 ;35(1) :82–6.
- 8) **Cava EF, Russel M.** Intramural pregnancy with uterine rupture.Am JOG1978;3: 214-5
- 9) **Charlotte Bentin , Frédéric Grandjean.** un cas rare de grossesse extra-utérine : la grossesse cornuane après salpingectomie. louvain med 2016; 135 (10): 692-697
- 10) **Cobellis L, De Lucia E.** Treatment for repeat tubal ectopic pregnancy. Intern. J. Gynecol. Obstet. 2000;68:47-8.
- 11) **Dart RG, Kaplan B, Varaklis K.** Predictive value of history and physical examination in patients with suspected ectopic pregnancy. Ann Emerg Med1999;33: 283-90.
- 12) **D. Desroque, P.Campas, G.Legendre, J.Bouyer, H. Fernandez** Fertilité après grossesse extra-utérine J. Gynecol.Obstet.Biol.Reprod (2010) 39,395-400.;101 :162–3.

- 13) Dessolle L, Detchev R et Darai E.** Chirurgie de la grossesse extra utérine. Encycl Méd chir, techniques chirurgicales-gynécologie, 41-530, 2002,11p.
- 14) Downey GP, Tuck SM.** Spontaneous uterine rupture during subsequent pregnancy following non-excision of an interstitial ectopic gestation. BJOG 1994 ;101 :162–3.
- 15) Emily Stern, MD; Melanie Chanda, MD;JulieThorne,MD,MPH.** Rupture de la grossesse coronaire diagnostiquée à la laparoscopie .Publié le 24 septembre 2018.Journal d’obstétrique et gynécologie de canada .
- 16) Fernandez H.** Grossesse extra-utérine, étiologie, diagnostic, évolution, traitement, Edition Pradel, France. 2000 ; page 2303.
- 17) Fernandez H, Lelaidier C, Thouvenez V, Frydman R.** The use of a pretherapeutic, predictive score to determine inclusion criteria for the non-surgical treatment of ectopic pregnancy. Hum Reprod 1991;6(7):995–8.
- 18) Gervaise A, Fernandez H :** Prise en charge diagnostique et thérapeutiques des grossesses extra-utérines. J Gynecol Obstet Biol Reprod 2010 ; 39 : 17-24.
- 19) Gray CL.** Interstitial pregnancy. South med J 1980;73: 1278-9.
- 20) Hyams MN.** Unruptured interstitial pregnancy. Am JOG 1953;7: 697-706.
- 21) K. Nikodijevic a, A. Bricou a, A. Benbara a, G. Moreaux a, C. Nguyen a,b, L. Carbillon a,b, C. Poncelet a,b, J. Boujenah a*,b** Grossesse extra-utérine cornuale : prise en charge, fertilité ultérieure et devenir obstétrical Gynécologie Obstétrique & Fertilité 44 (2016) 11–16.
- 22) Lansac J.** Grossesse extra-utérine In Gynécologie pour le praticien Lansac J, Marret H 9ème édition 2018. Elsevier Masson
- 23) Lansac J, Gallet C, Rochet Y.** La grossesse extra-utérine et son pronostic obstétrical, France, gynéco-Obsté. 1975;(4) :(65-74).
- 24) Lipscomb GH, Bran D, McCord ML, Portera JC, Ling FW.** Analysis of three hundred fifteen ectopic pregnancies treated with single-dose methotrexate. Obstet Gynecol 178. 1998;(48-135).
- 25) Marret H, Fauconnier A, Dubernard G, Misme H, Lagarce L, Lesavre M.** Evidencebased evaluation and expertise of methotrexate off label use in gynaecology and obstetrics: work of the CNGOF. J Gynecol Obstet Biol Reprod 2015;44(3):230–6.
- 26) M.D. Ndiaye Gueye, M. Gueye, M.L. Cisse, S.M. Kane Gueye, A. Gaye, J.C. Moreau** Recidive ipsilaterale de grossesse extra-uterine après salpingectomie partielle. Journal de la SAGO, 2011, vol. 12, n°2.

- 27) M. Nadi a, C. Richard b,* , L. Filipuzzi c, L. Bergogne c, S. Douvier c, P. Sagot b a** Grossesse interstitielle, angulaire et cornuale : diagnostic, traitement et futur obstétrical. *Gynécologie Obstétrique Fertilité & Sénologie* 45 (2017) 340–347
- 28) N’Goran Kouame, Anne-Marie N’Goan-Domoua, Roger-Daniel N’Gbesso, Abdul-Kader Keita.** Grossesse cornuale : une entité rare de grossesse extra-utérine. *Imagerie de la femme*. 2011, 21 :68-71
- 29) Rouvière H ; Delmas A.** Anatomie humaine, descriptive et topographique. Tome II. Tronc Appareil génital de la femme utérus. Masson et Cie, 2ème édition révisée, 1970 : 493-531.
- 30) Timor-Tritsch IE, Monteagudo A, Matera C, Veit CR.** Sonographic evolution of cornual pregnancies treated without surgery. *Obstet Gynecol* 1992;79(6):1044–9.
- 31) Zilber U, Pansky M, Bukovsky I, Golan A.** Laparoscopic salpingostomy versus laparoscopic local methotrexate injection in the management of a ruptured ectopic gestation. *Obste Gynecol*. 1996;(2) :(175-178).
- 32) Zuzarte R, Khong CC.** Recurrent ectopic pregnancy following ipsilateral partial salpingec-tomy. *Singapore Méd. J.* 2005;46(9):476-8. (therorie de migration)

GROSSESSES ANGULAIRES ASPECTS DIAGNOSTIQUES ET THÉRAPEUTIQUES A PROPOS DE 5 CAS

RÉSUMÉ

INTRODUCTION : Les objectifs de ce travail étaient de rapporter pour ces cas rares de GEU angulaires, cornuales et interstitielles :

- Les critères diagnostiques ;
- Les moyens thérapeutiques utilisés et leurs résultats et
- Le devenir obstétrical des patientes.

MATÉRIEL ET MÉTHODES : Il s'agit d'un report de série de cas collectés de façon prospective entre 2018 et 2019. Du fait de la rareté de ces situations cliniques, nous avons fait appel à des collègues de différentes structures.

OBSERVATION : Nous rapportons cinq cas dont quatre patientes étaient en aménorrhée secondaire. L'ensemble des patientes avaient consulté pour algies pelviennes. Plusieurs facteurs de risques étaient retrouvés.

Trois patientes avaient bénéficié d'un traitement chirurgical et pour les deux autres patientes une avait le bénéfice de l'abstention thérapeutique et la surveillance et l'autre avait eu un traitement médical à base de méthotrexate.

L'évolution était favorable chez nos patientes avec un devenir obstétrical rassurant chez 2 parmi elles.

CONCLUSION : Les GEU cornuale, angulaire et interstitielle constitue un groupe de localisation rare avec une prise en charge similaire. Il s'agit d'une situation exposant, à court terme, au risque de rupture hémorragique et, à moyen terme, au risque de récurrence et de rupture utérine en cas de nouvelle grossesse. Le diagnostic n'est pas toujours aisé.

Mots clés : Grossesse cornuale, Grossesse angulaire, Grossesse interstitielles, Grossesse hétérotopique, Récurrence ipsilatérale, Salpingectomie, Résection cornuale, Rupture hémorragique, Traitement médical, Méthotrexate.