

**UNIVERSITE CHEIKH ANTA DIOP DE DAKAR**

\*\*\*\*\*

**FACULTE DE MEDECINE, DE PHARMACIE ET D'ODONTOLOGIE**

\*\*\*\*\*



**ANNEE : 2020**

**N° 303**

**PRISE EN CHARGE DU SYNDROME DE MAYER-  
ROKITANSKY-KUSTER-HAUSER AU CENTRE  
HOSPITALIER NATIONAL DE PIKINE (DAKAR) : A  
PROPOS DE 4 CAS**

**MEMOIRE**

**POUR L'OBTENTION DU DIPLOME D'ETUDES SPECIALISEES  
EN GYNECOLOGIE-OBSTETRIQUE**

Présenté et soutenu

Le 08/12/ 2020

Par

**Dr Fatima Ezzahra ECHOUAIF**

**Née le 30 Juillet 1988 à TAN TAN (Maroc)**

**MEMBRES DU JURY**

|                                   |                      |          |                                 |
|-----------------------------------|----------------------|----------|---------------------------------|
| <b>Président :</b>                | M. Cheikh A. Tidiane | CISSE    | Professeur Titulaire            |
| <b>Membres :</b>                  | M. Djibril           | DIALLO   | Professeur Assimilé             |
|                                   | M. Mouhamadou M.     | NIANG    | Professeur Assimilé             |
|                                   | M. Mohamed Tété E.   | DIADHIOU | Maître de Conférences Titulaire |
| <b>Directeur de Mémoire :</b>     | M. Abdoul Aziz       | DIOUF    | Professeur Assimilé             |
| <b>Co-directrice de mémoire :</b> | M. Aminata           | NIASS    | Gynécologue-Obstétricienne      |

# **DEDICACES**

**A ma Maman Rachida Zahouth et à mon Papa Al hassane Echouaif ,**

Vous vous êtes investis dans mon éducation de façon générale et, particulièrement pour mes études. Vous m’avez toujours soutenu, ne ménageant aucun effort pour faire de moi une femme à la hauteur de mes ambitions. Aucune dédicace ne saurait être assez éloquente pour exprimer ce que vous méritez pour tous les sacrifices que vous avez fait pour moi. J’espère avoir répondu aux espoirs que vous avez fondés en moi. Je vous rends hommage par ce modeste travail en guise de ma reconnaissance éternelle et mon infini amour. Ce mémoire est l’aboutissement de vos sacrifices.

**A mes frères Mohamed, Soufian, Abdoulah, ma sœur Sanae et ma petite nièce Nadine Benmoussa,** vous vous étiez toujours à côté de moi pour me soutenir et m’encourager tout au long de mon cursus, recevez ma reconnaissance éternelle.

# **REMERCIEMENTS**

A **ALLAH**, le Tout Puissant, le Miséricordieux pour m’avoir donné la santé, le courage et la force nécessaire pour la réalisation de ce travail.

A notre Guide, notre Prophète **Mouhamed** (SWA)

Au Professeur **Jean Charles MOREAU**, titulaire de la chaire de Gynécologie-Obstétrique coordonnateur du DES, vous nous avez ouvert les portes de la spécialisation en Gynécologie-Obstétrique. Veuillez trouver ici l’expression de notre profonde gratitude.

Au Professeur **Alassane DIOUF**, votre rigueur et votre sens de l’humain nous ont profondément marqué, vous nous avez apporté une grande aide durant notre formation. Que Dieu vous accorde longue vie.

Au Professeur **Magatte MBAYE**, nous n’oublierons jamais l’accueil chaleureux que vous nous avez réservé dans votre service. Vos rigueurs et vos conseils ont été d’un grand apport pour l’amélioration de notre qualité humaine.

Veuillez recevoir nos vifs remerciements.

Au **Dr Moussa DIALLO**, vous avez fait preuve d’une grande disponibilité et d’une gentillesse à notre égard. Votre rigueur dans le travail, votre patience font de vous un « homme de science ». Recevez, cher docteur toute ma gratitude et ma profonde considération.

A tous nos **maîtres** de la chaire de Gynécologie-Obstétrique de l’UCAD,

A tout le **personnel** de la clinique Gynécologique et Obstétricale du CHU A. Le Dantec, et du CHN de Pikine,

A tous mes **aînés(es)** Gynécologues-Obstétriciens,

A tous mes **collègues** de la promotion de DES de Gynécologie–Obstétrique,

A vous tous, mes **parents et amis**, qui de près ou de loin avez contribué à ce travail et à ma formation, je vous remercie infiniment.

A mon cher aîné **Abdoulaye MIHIMIT**, je te remercie pour ton soutien et ta confiance, je suis très reconnaissante.

**A NOS MAITRES ET  
JUGES**

### **A notre Maître et Président du Jury**

Le professeur **Cheikh Ahmed Tidiane CISSE**, Professeur titulaire de Gynécologie-Obstétrique.

#### **Monsieur le Professeur**

Nous nous sommes reconnaissants pour le grand honneur que vous nous faites en acceptant malgré vos occupations, de venir présider cette soutenance.

Vos critiques et vos suggestions ne feront qu'améliorer la qualité de ce travail.

Veillez trouver ici, le témoignage de notre profonde gratitude.

### **A nos Maîtres et membres du Jury**

- **Djibril DIALLO**, Professeur assimilé de Gynécologie-Obstétrique ;
- **Mouhamadou Mansour NIAN**, Professeur assimilé de Gynécologie-Obstétrique ;
- **Mohamed Tété E. DIADHIOU** Maîtres de conférences titulaire ;

L'honneur que vous nous faites en acceptant de juger ce modeste travail est pour nous l'occasion de vous témoigner notre profonde gratitude. Votre présence dans ce jury, malgré vos multiples occupations et vos lourdes responsabilités reflète votre engagement au noble chantier de la formation et de recherche médicale.

Chers Maîtres, veuillez trouver ici l'expression de notre sincère reconnaissance et notre profond respect.

### **A notre Maître et Directeur de mémoire**

Le Professeur **Abdou Aziz DIOUF**, votre sens pratique et votre chaleur humaine font de vous un exemple à suivre. Vous avez dirigé ce travail avec une rigueur scientifique et nous avons beaucoup appris auprès de vous.

Trouvez ici, l'assurance de notre gratitude, de notre respect et de notre reconnaissance éternelle.

**A notre co-directrice de mémoire, Dr Aminata NIASS,** vous êtes un maître exemplaire, rigoureuse et dévouée. Nous vous prions de croire à l'expression de nos sentiments de respect et de notre haute considération.

## **LISTES DES ABBREVIATIONS**

|              |  |
|--------------|--|
| <b>ACOG</b>  | : American Congress of Obstetricians and Gynecologists                   |
| <b>CHU</b>   | : Centre Hospitalier Universitaire                                       |
| <b>Fig</b>   | : Figure   |
| <b>FSH</b>   | : Hormone Folliculo Stimulante   |
| <b>GALT</b>  | : Galactose-1-phosphate uridyl transferase                               |
| <b>GPA</b>   | : Gestation pour autrui  |
| <b>IRM</b>   | : Imagerie par résonance magnétique                                      |
| <b>LH</b>    | : Hormone Luteinisante   |
| <b>LUS</b>   | : Ligament utérosacré  |
| <b>MRKH</b>  | : Mayer-Rokitansky-Kuster-Hauser   |
| <b>MURCS</b> | : Müllerian duct aplasia, renal dysplasia, and cervical somite anomalies |
| <b>OMIM</b>  | : Online Mendelian Inheritance in Man                                    |
| <b>UCAD</b>  | : Université Cheikh Anta Diop de Dakar                                   |
| <b>CHNP</b>  | : Centre Hospitalier National De Pikine                                  |

# LISTE DES FIGURES ET TABLEAU

|  |    |
|--|----|
| <b>Figure 1 :</b> Voies génitales internes à la sixième semaine.....   | 5  |
| <b>Figure 2:</b> Entrée en contact des tubercules de Müller avec le sinus urogénital ...   | 7  |
| <b>Figure 3 :</b> Aspect typique de syndrome de Mayer-Rokitansky-Küster- Hauser..  | 8  |
| <b>Figure 4 :</b> Échographie sus-pubienne visualisant une image rétrovésicale.....  | 13 |
| <b>Figure 5:</b> Vue cœlioscopique d’une aplasie utérovaginale isolée .....  | 14 |
| <b>Figure 6 :</b> Suture colo-vestibulaire .....   | 20 |
| <b>Figure 7 :</b> Matériel : de haut en bas : plaque de Vecchietti, « olive vaginale », palpateur permettant le passage des fils ..... | 21 |
| <b>Figure 8 :</b> Passage d’un fil à l’aide du palpateur sous contrôle cœlioscopique ..  | 22 |
| <b>Figure 9 :</b> Plaque en place sur la patiente .....  | 22 |
| <b>Figure 10 :</b> Fond vaginal après retrait du matériel .....  | 23 |
| <b>Figure 11 :</b> Mutilation génitale féminine type II .....  | 29 |
| <b>Figure 12 :</b> Examen au speculum hypoplasie vaginale + absence du col utérine .....   | 29 |
| <b>Figure 13 :</b> IRM coupe frontale : absence d’utérus .....   | 30 |
| <b>Figure 14 :</b> IRM coupe profil : notons bien l’absence d’utérus au-dessus de la vessie .....                                      | 30 |
| <b>Figure 15 :</b> Séance de dilatation du vagin à 2 mois après vaginoplastie d’agrandissement .....                                   | 32 |
| <b>Figure 16 :</b> Toucher vaginal uni digital à 2 mois après vaginoplastie d’agrandissement .....                                     | 32 |
| <b>Figure 17 :</b> Présence des caractères sexuels secondaire .....  | 34 |
| <b>Figure 18 :</b> Présence des caractères sexuels secondaires .....   | 34 |
| <b>Figure 19 :</b> Aspect normal de la vulve .....   | 35 |
| <b>Figure 20 :</b> Image objectivant l’aplasie vaginale avant la cure .....  | 35 |
| <b>Figure 21 :</b> IRM coupe transversale objectivant absence de 1 uterus avec presences de deux ovaires .....                         | 36 |

|   |    |
|---|----|
| <b>Figure 22</b> : IRM coupe profil objectivant absence de luterus avec presences de deux ovaires .....                           | 36 |
| <b>Figure 23</b> : Aspect coelioscopique objectivant l'absence de .....   | 37 |
| <b>Figure 24</b> : Aspect du fond vaginal lors de la vaginoplastie d'agrandissement selon technique de Dupuytren .....            | 37 |
| <b>Figure 25</b> : Aspect vaginal lors d'une séance de dilatation.....  | 38 |
| <b>Figure 26</b> : Longueur vaginale après les séances de dilatation .....  | 38 |
| <b>Figure 27</b> :Présence des caractères sexuels secondaires .....   | 40 |
| <b>Figure 28</b> : Présence des caractères sexuels secondaires .....  | 40 |
| <b>Figure 29</b> : Toucher vaginal uni digital après 6 mois de plastie d'agrandissement du vagin selon la méthode de Franck ..... | 41 |

|   |    |
|---|----|
| <b>Tableau I</b> : Diagnostic différentiel du MRKH..... | 16 |
|---|----|

# SOMMAIRE

|   |    |
|---|----|
| <b>INTRODUCTION</b> .....   | 1  |
| <b>PREMIERE PARTIE: GENERALITES SUR LE SYNDROME DE MRKH</b><br>.....    | 3  |
| 1. DEFINITION.....  | 4  |
| 2. EPIDEMIOLOGIE .....  | 4  |
| 3. DEVELOPPEMENT EMBRYONNAIRE .....                                     | 4  |
| 3.1. Embryologie des organes génitaux internes .....                    | 4  |
| 3.2. Description anatomique de la malformation .....                    | 7  |
| 4. CLASSIFICATION.....  | 8  |
| 5. ETIOLOGIES .....   | 9  |
| 6. DIAGNOSTIC.....  | 10 |
| 6.1. Signes cliniques.....  | 10 |
| 6.2. Anomalies associées.....   | 11 |
| 6.3. Examens complémentaires .....                                      | 12 |
| 7. DIAGNOSTIC DIFFERENTIEL.....   | 14 |
| 7.1. Atrésie vaginale isolée.....                                       | 15 |
| 7.2. Syndrome WNT4.....   | 15 |
| 7.3. Syndrome d'insensibilité aux androgènes.....                       | 15 |
| 7.4. Aplasie des dérivés müllériens.....                                | 15 |
| 8. PRISE EN CHARGE THERAPEUTIQUE .....                                  | 16 |
| 8.1. Méthodes non chirurgicales.....                                    | 17 |
| 8.1.1. Technique non chirurgicale ou méthode de Frank .....             | 17 |
| 8.1.2. Autres techniques non chirurgicales.....                         | 18 |
| 8.2. Méthodes chirurgicales.....  | 18 |
| 8.2.1. Méthode de Abbe Mac Indoe .....                                  | 18 |
| 8.2.2. Technique de reconstruction vaginale par sigmoïdo-plastie :..... | 19 |

|   |           |
|---|-----------|
| 8.2.3. Méthode de Davydov .....                                   | 20        |
| 8.2.4. Méthode de Vecchietti.....                                 | 20        |
| 8.2.5. Méthode de Dupuytren.....                                  | 23        |
| 8.3. Prise en charge psychologique .....                          | 24        |
| <b>DEUXIEME PARTIE: NOS OBSERVATIONS .....</b>                    | <b>25</b> |
| 1. METHODOLOGIE .....   | 26        |
| 1.1. Type et période d'étude.....                                 | 26        |
| 1.2. Cadre d'étude .....  | 26        |
| 1.3. Recrutement des patientes et confirmation du diagnostic..... | 27        |
| 2. NOS OBSERVATIONS .....   | 28        |
| Observation n°1 .....   | 28        |
| Observation n° 2.....   | 31        |
| Observation n° 3.....   | 33        |
| Observation n° 4.....   | 39        |
| 3. DISCUSSION .....   | 42        |
| 3.1. Aspects cliniques.....                                       | 42        |
| 3.2. Aspects thérapeutiques.....                                  | 44        |
| 3.3. Psychothérapie.....  | 46        |
| 3.4. Problème de la stérilité.....                                | 46        |
| <b>CONCLUSION.....</b>  | <b>48</b> |
| <b>REFERENCES .....</b>   | <b>50</b> |

# **INTRODUCTION**

Le syndrome de Mayer-Rokitansky-Kuster-Hauser (MRKH) ou aplasie müllérienne est une affection congénitale rare caractérisée par l'absence d'utérus et des deux tiers supérieurs du vagin, chez des femmes présentant des caractères sexuels secondaires normalement développés. Cette affection touche environ 1 femme sur 4500 [1].

La découverte du syndrome de MRKH se fait presque toujours à l'adolescence par une aménorrhée primaire non douloureuse chez une jeune fille au développement pubertaire tout à fait normal [2].

À l'examen clinique gynécologique, le diagnostic est rapidement suspecté devant des organes génitaux externes normaux mais avec présence d'une cupule vaginale borgne [1].

Lors de la suspicion clinique d'un syndrome de MRKH, celui-ci doit être confirmé par un bilan complémentaire comprenant une échographie abdominale et une IRM pelvienne permettant la visualisation précise des malformations. Le bilan hormonal et le caryotype sont normaux. En cas de doute diagnostique, la coelioscopie reste l'examen de référence mais avec les progrès de l'imagerie, elle ne devrait plus être nécessaire [1].

Principales problématiques de ce syndrome sont les difficultés psychologiques faisant suite à l'annonce du diagnostic, les troubles de la sexualité et la prise en charge chirurgicale et non chirurgicale et la prise en charge de la stérilité.

Peu de travaux concernant la prise en charge de ce syndrome n'ont été réalisés en Afrique et surtout dans le contexte sénégalais, d'où il nous a paru opportun de faire le point de cette pathologie.

L'objectif de ce travail était de contribuer à l'amélioration de la prise en charge du syndrome de Mayer-Rokitansky-Kuster-Hauser. Les objectifs spécifiques étaient de :

- décrire le profil clinique et paraclinique des patientes atteintes du syndrome de MRKH et prise en charge au CHN de Pikine ;
- décrire les différentes techniques de prise en charge de ces patientes.

**PREMIERE PARTIE :  
GENERALITES SUR LE  
SYNDROME DE MRKH**

## **1. DEFINITION**

Le syndrome de Mayer-Rokitansky-Küster-Hauser (MRKH) est défini par une aplasie congénitale de l'utérus et des deux tiers supérieurs du vagin chez des femmes présentant un développement normal des caractères sexuels secondaires et un caryotype normal (46, XX) [3, 4].

Ce syndrome a été décrit successivement par Mayer (1829), Rokitansky (1838), Küster (1910) et Hauser (1961) [3, 4]. La fréquence en est de 1/4 500 naissances féminines environ. Il représente 85 % des aplasies vaginales et est la deuxième cause d'aménorrhée primaire après les dysgénésies gonadiques [5, 6].

## **2. EPIDEMIOLOGIE**

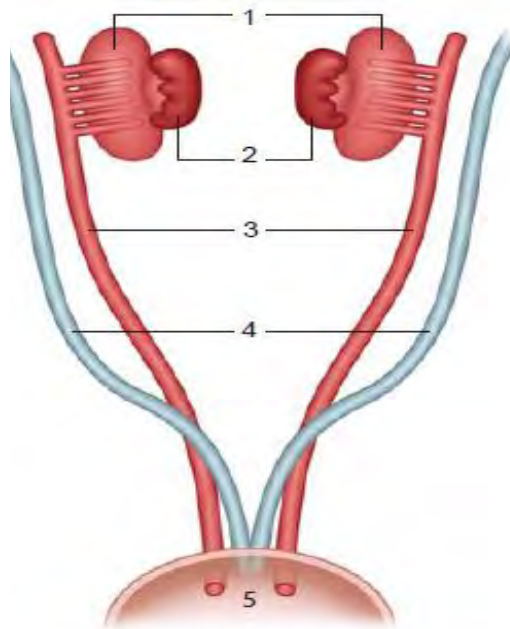
La fréquence est d'une femme sur 4500 [7, 8]. La majorité des cas semblent être sporadiques [9]. Cependant, des cas familiaux ont été décrits [8, 10, 11]. Le mode de transmission semble être autosomique dominant à faible pénétrance et expressivité variable [8, 12, 13], laissant penser que l'incidence de ce syndrome est probablement sous-estimée. La séquence de Rokitansky (MRKH de type I) semble moins fréquente que le MURCS (MRKH de type II) [14] mais aucune étude n'a encore permis d'établir la fréquence relative de ces deux formes.

## **3. DEVELOPPEMENT EMBRYONNAIRE**

### **3.1. Embryologie des organes génitaux internes**

Ce syndrome correspond embryologiquement à une anomalie des canaux de Müller et de leurs dérivés (dont le tubercule de Müller). Les liens étroits entre l'embryogenèse génitale et urinaire expliquent la fréquence des malformations urinaires associées aux anomalies génitales. L'appareil génital interne se développe depuis la 6<sup>e</sup> semaine de gestation à partir des canaux mésonéphrotiques de Wolff et des canaux paramésonéphrotiques de Müller. Les canaux de Wolff s'étendent du mésonéphros jusqu'à la face postérieure du cloaque dans le sinus urogénital. Les canaux de Müller sont une invagination de

l'épithélium coelomique. À leur extrémité supérieure ils sont ouverts dans la cavité coelomique. Ils se développent en dehors des canaux de Wolff et parallèles à eux, les croisent ventralement et s'accolent caudalement sur la ligne médiane, formant un utérus primaire en forme de Y dont l'extrémité inférieure n'atteint pas le sinus urogénital. Ils restent initialement séparés par un septum mais fusionnent ultérieurement pour ne donner qu'une cavité utérine. Leurs extrémités libres, qui s'ouvrent dans la cavité coelomique, donnent les trompes. Le développement des canaux de Müller est induit par la présence des canaux de Wolff (Fig. 1).



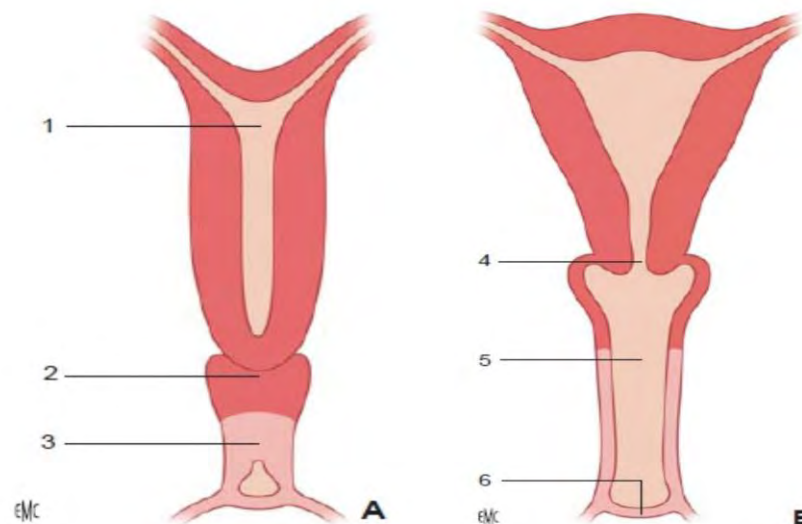
**Figure 1 : Voies génitales internes à la sixième semaine. 1. Mésonéphros ; 2. gonades ; 3. canaux de Wolff ; 4. canaux de Müller ; 5. sinus urogénital.**

Durant la 8<sup>e</sup> semaine, les bourgeons urétéraux naissent de la partie caudale des canaux de Wolff, puis poussent latéralement, vers l'avant et le pôle céphalique en direction du métanéphros. Chez l'embryon féminin, puisqu'il y a absence de testostérone, les canaux de Wolff vont involuer, à l'exception de leur partie caudale qui participe à la formation du vagin.

L'embryologie du vagin est très controversée, les participations respectives des

canaux de Wolff, des canaux de Müller et du sinus urogénital varient suivant les différentes théories. La théorie la plus généralement acceptée fait dériver la partie haute du vagin des canaux de Müller et la partie inférieure du vagin du sinus urogénital.

Après l'accolement de la portion caudale des deux canaux de Müller à proximité de la face postérieure du sinus urogénital, leurs extrémités inférieures divergent et fusionnent avec la paroi interne des canaux de Wolff. Ensuite, entre l'extrémité inférieure des canaux de Müller et le mur postérieur du sinus urogénital apparaît une accumulation de cellules mésonéphrotiques, le tubercule de Müller, qui est donc bordé latéralement par les canaux de Wolff (ces phénomènes sont décrits de manière légèrement différente selon les auteurs [15, 16]. À ce point, des bulbes sinovaginaux se développent à partir de la face dorsale du sinus urogénital. Ces bulbes seraient la partie caudale résiduelle des canaux de Wolff, et viendraient envelopper le tubercule de Müller [17]. Selon une autre théorie, la plaque vaginale serait formée de la fusion des deux bulbes sinovaginaux et le tubercule de Müller viendrait s'y incorporer [18]. Quoi qu'il en soit, la plaque va ensuite s'accroître de haut en bas, éloignant l'ébauche utérine du sinus urogénital puis se creuser de bas en haut entre la 11<sup>e</sup> semaine et la fin du 5<sup>e</sup> mois (Fig. 2). Au cours de cette cavitation, l'épithélium müllerien cuboïde viendrait tapisser la cavité. Le vagin serait secondairement épithélialisé par de l'épithélium pavimenteux venu du sinus urogénital à moins qu'il ne s'agisse d'un phénomène de métaplasie de l'épithélium müllerien en épithélium squameux pluristratifié.



**Figure 2: Entrée en contact des tubercules de Müller avec le sinus urogénital (A) puis formation de la cavité vaginale (B). 1. Utérus ; 2. extrémité caudale des canaux de Müller ; 3. plaque vaginale ; 4. col ; 5. vagin ; 6. hymen.**

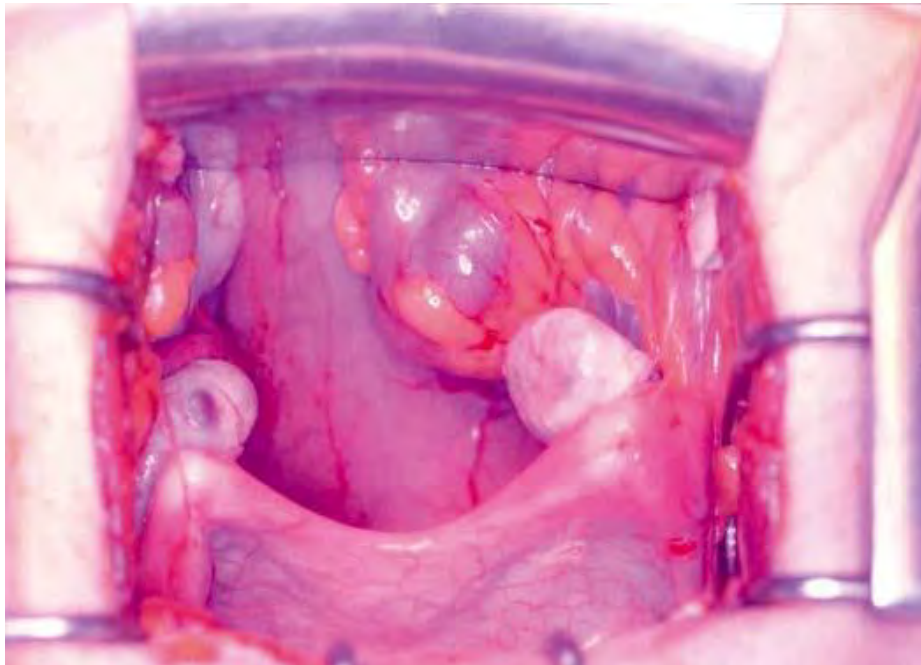
### **3.2. Description anatomique de la malformation**

La forme typique du MRKH (Fig. 3) se caractérise anatomiquement par une aplasie vaginale, un utérus réduit à deux cornes rudimentaires, pleines, reliées par un repli péritonéal et amarrées à la paroi pelvienne par deux ligaments ronds normaux, et deux ovaires et trompes normaux. Cette forme est référencée sous le code OMIM [19] 277000 [20]. L'aplasie utérine peut être plus ou moins complète et/ou asymétrique :

- l'aplasie est plus marquée : les cornes utérines sont absentes et il n'existe que des pavillons tubaires.
  - l'aplasie est incomplète : les cornes utérines sont plus volumineuses et creusées d'une cavité tapissée d'un endomètre normal et fonctionnel.
  - l'aplasie est asymétrique : d'un côté la corne est rudimentaire non canaliculée et l'annexe normale, et de l'autre côté l'aplasie est, soit plus, soit moins marquée.
- Dans ces formes asymétriques, les malformations urinaires sont plus fréquentes

et siègent généralement du côté où l'aplasie est la plus marquée.

- L'aplasie vaginale est le plus souvent complète avec une cupule de 0 à 2 cm. Plus rarement l'aplasie est incomplète, le vagin mesurant 4 à 5 cm.



**Figure 3 : Aspect typique de syndrome de Mayer-Rokitansky-Küster-Hauser (MRKH) : absence d'utérus avec simples renflements correspondant à des cornes rudimentaires, trompes et ovaires présents, ovaires fonctionnels.**

#### **4. CLASSIFICATION**

Nous pouvons décrire deux types.

•**MRKH type I** : (ou séquence de Rokitansky) nommé aussi type A ou forme typique : correspond à une agénésie utérovaginale isolée, avec présence de deux cornes utérines rudimentaires reliées par un repli péritonéal, et deux trompes utérines normales [1].

•**MRKH de type II** : (ou müllerian duct aplasia, renal dysplasia, and cervical somite anomalies [MURCS]) [1] ou type B ou forme atypique [1, 21] : est caractérisé par une hypoplasie utérine qui peut être symétrique ou asymétrique,

avec une aplasie d'une ou des deux cornes ou une différence de taille entre les deux cornes rudimentaires, associées à des anomalies tubaires telles une hypoplasie ou une aplasie d'une ou des deux trompes. Ce type II est associé à d'autres malformations congénitales atteignant les reins, le rachis, et plus rarement la sphère otologique, le cœur et les extrémités.

## **5. ETIOLOGIES**

- Le syndrome MRKH fut initialement considéré comme sporadique, mettant alors en cause des facteurs exogènes [22] tels que le diabète gestationnel ou l'exposition à des tératogènes comme le thalidomide [23-26].
- L'association MRKH avec la galactosémie, la mucoviscidose ou le diabète de type Mody a été étudiée. Il n'a pas été mis en évidence de mutation ou de délétion des gènes responsables de ces trois pathologies dans le MRKH, que ce soit le gène galactose-1-phosphate uridylyl transférase (GALT, responsable de la galactosémie) [27]
- L'implication des gènes du développement embryonnaire précoce, tels que WT1 [28], PAX2 [29], HOX-A7, -A9, -A10, -A11, -A13 [30, 31] et PBX1 [30], a également été évoquée.
- Le gène WNT4, autre gène du développement, a récemment été invoqué comme étant l'un des facteurs responsables du MRKH lorsqu'il était inactivé. Ce gène appartient à la famille des gènes WNT qui régulent la croissance et la différenciation cellulaire au cours de l'embryogenèse [32].
- L'hypothèse d'une expression aberrante de l'hormone antimüllérienne et/ou de son récepteur, tous deux impliqués dans la régression des canaux de Müller chez l'embryon mâle [33], a été étudiée comme une cause du syndrome MRKH.
- Actuellement, l'étiologie du syndrome MRKH n'a pas encore été cernée [30, 34]. Les anomalies observées suggèrent toutefois une atteinte initiale au niveau du mésoderme intermédiaire à partir duquel se formeront, vers la fin de la quatrième semaine, les blastèmes des somites cervico-thoraciques ainsi que les

ébauches du tractus urogénital.

## **6. DIAGNOSTIC**

### **6.1. Signes cliniques**

#### **▪ Aménorrhée primaire**

Le premier signal clinique est généralement une aménorrhée primaire chez les patientes présentant un phénotype féminin normal, un caryotype 46, XX normal [35] et des ovaires normaux et fonctionnels ne présentant aucun signe d'excès d'androgènes [36, 37]. Un examen externe révèle que la puberté est terminée et que les caractéristiques sexuelles secondaires de la femme sont normales (développement du poil pubien et du sein sont au stade 5 de Tanner) et que les organes génitaux externes sont normaux. Dans le même temps, le vagin est réduit à une fossette vaginale plus ou moins profonde (2 à 7 cm).

#### **▪ Douleurs pelviennes**

Elles concernent 6 à 10% des femmes atteintes. Ce sont des Douleurs chroniques et cycliques qui motivent la consultation d'autant plus qu'il y a une aménorrhée associée. Cette symptomatologie correspond à la présence de tissu endométrial qui se modifie avec les variations hormonales physiologiques (les ovaires étant normaux, ils fonctionnent normalement).

Le tissu endométrial de la corne utérine saigne comme pour un utérus normal au moment des règles. Ici il y a une rétention de sang emmenant à un hématomètre plus ou moins volumineux, se formant sur plusieurs mois, ne pouvant s'évacuer. Plusieurs examens complémentaires existent pour aider au diagnostic : échographie, IRM, et surtout la coelioscopie qui permet d'éliminer également un problème d'endométriose associée : en effet c'est une association possible mais rare car en général le tissu endométrial est peu ou pas fonctionnel (peut être une adénomyose).

Les douleurs peuvent aussi provenir d'un hématosalpinx, d'un kyste endométriosique sur les ovaires.

### ▪ **Dyspareunie**

Selon le degré de l'aplasie vaginale, le rapport sexuel peut être rendu possible sans que le couple et notamment le partenaire masculin n'y rencontre de grande difficulté. Mais il y a de nombreux cas où cela ne se passe pas ainsi et le rapport est totalement impossible car la pénétration ne se fait pas à cause de la petite taille du vagin qui peut être de 1 cm à peine. D'autres fois la pénétration se fait mais est très douloureuse rendant les rapports difficiles, ce qui peut être un motif de consultation.

### ▪ **Stérilité**

Il semble être fréquent de trouver des couples qui consultent pour stérilité alors qu'ils sont unis depuis quelque temps sans n'avoir jamais rencontré d'autre souci. La femme vient alors pour désir de grossesse et n'avoue qu'à ce moment-là qu'elle n'a jamais eu de règles. L'examen clinique et les examens complémentaires affirment le diagnostic.

## **6.2. Anomalies associées**

### ▪ **Anomalies de l'appareil urinaire supérieur**

Elles sont associées à environ 50 % des cas de syndrome MRKH décrits [38]. Elles sont représentées par l'agénésie rénale unilatérale (23—28 %) [25, 39] et/ou le rein en position pelvienne (17 %) [39], l'hypoplasie rénale (4 %) [39], le rein en fer à cheval et l'hydronéphrose.

Des cas d'agénésie rénale bilatérale (séquence de Potter) associée à une absence de l'utérus et des deux tiers supérieurs du vagin ont été décrits chez des fœtus non viables, avortés [40]. L'association de l'adysplasie rénale héréditaire [41] et du syndrome MRKH a d'ailleurs été suggérée [12].

### ▪ **Anomalies osseuses**

Elles atteignent essentiellement le rachis (20—26 %) [38] mais parfois aussi les extrémités et la face.

Les malformations rachidiennes sont la scoliose (20 %) une anomalie vertébrale

(hémivertèbre, fusion vertébrale), le syndrome de Klippel-Feil (fusion des vertèbres cervicales entraînant un cou court, un torticolis congénital, des cheveux bas implantés) et/ou l'anomalie de Sprengel (surélévation d'une omoplate), l'agénésie ou la malformation costale, le spina bifida [41].

Au niveau des extrémités et de la face, les anomalies retrouvées sont la brachymésophalangie, l'ectrodactylie, le pouce surnuméraire, l'agénésie radiale, le syndrome de Holt-Oram (dysplasie atriocardiale), l'asymétrie faciale

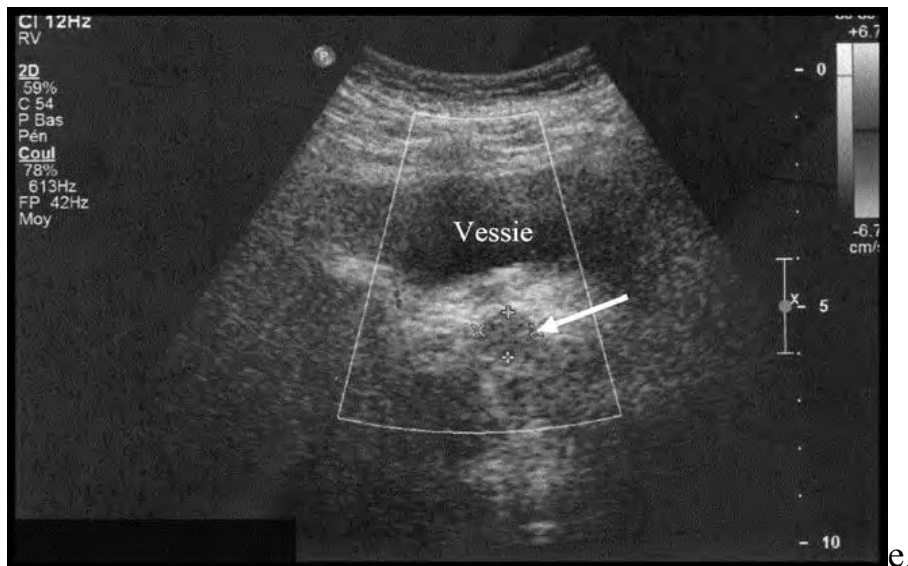
#### ▪ **Anomalies cardiaques**

Elles ne sont qu'occasionnellement retrouvées associées au syndrome MRKH. Ce sont soit des troubles du rythme (bloc de branche droit [42]), soit un shunt gauche-droit (communication interauriculaire [43]), soit une cardiopathie conotruncale (sténose de l'artère pulmonaire, tétralogie de Fallot [44]).

### **6.3. Examens complémentaires**

#### ▪ **Échographie**

L'échographie par voie sus-pubienne est un moyen simple et non invasif de diagnostic. Elle est utilisée en première intention. Il n'est pas retrouvé de structure utérine entre la vessie et le rectum. En revanche, une structure quadrangulaire rétrovésicale peut être identifiée à tort comme utérus hypoplasique (Fig. 4) : elle correspond à la lame vestigiale située sous la partie médiane du repli péritonéal transversal à la face postérieure de la vessie, où s'insèrent les ligaments utérosacrés. Cette structure n'étant pas creusée d'une cavité, il n'est pas mis en évidence de ligne hyperéchogène, correspondant normalement à la muqueuse utérine [44]. Une malformation rénale associée doit, par ailleurs, être systématiquement recherchée au cours de cette échographie.



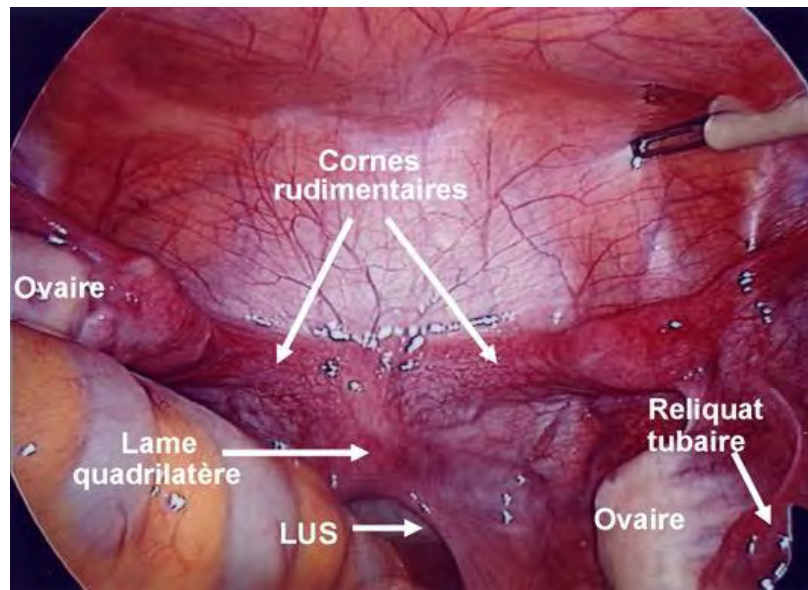
**Figure 4 : Échographie sus-pubienne visualisant une image rétrovésicale (flèche) pouvant être confondue avec un utérus hypoplasique.**

#### ▪ Imagerie par résonance magnétique (IRM)

L'IRM est un examen plus sensible et plus spécifique que l'échographie sus-pubienne. Elle permet un diagnostic précis de l'aplasie utérine, ainsi que la visualisation des cornes rudimentaires et des ovaires [45, 46]. L'aplasie utérine est mieux vue en coupe sagittale alors que l'aplasie vaginale sera mieux mise en évidence en coupe transversale [47]. L'IRM permet, par ailleurs, la recherche d'autres malformations associées (rénales et osseuses).

#### ▪ Cœlioscopie

La cœlioscopie pourra être proposée en cas de doute diagnostique après IRM. Actuellement, elle est surtout envisagée lors du traitement chirurgical (création d'un néovagin). Elle montre l'absence d'utérus, des ovaires normaux, les reliquats tubaires, la lame vestigiale située sous la partie médiane du repli péritonéal transversal ainsi que les ligaments utérosacrés grêles (Fig. 5).



**Figure 5: Vue cœlioscopique d’une aplasie utérovaginale isolée (MRKH de type I). LUS : ligament utéro-sacré.**

#### ▪ Biologie

Le caryotype sanguin est normal (46, XX) sans anomalie chromosomique visible. Le bilan endocrinien (FSH, LH et 17-estradiol plasmatiques) est normal, témoignant de l’intégrité de la fonction ovarienne. Il n’existe pas d’hyperandrogénie (taux plasmatiques normaux de testostérone, de delta-4-androstènedione, de 17-hydroxyprogestérone et de déhydroépiandros-térone).

## 7. DIAGNOSTIC DIFFÉRENTIEL

Le diagnostic différentiel se posera devant une patiente présentant une aménorrhée primaire avec des caractères sexuels secondaires bien différenciés (Tableau 1), permettant d’emblée d’exclure les dysgénésies gonadiques. Une imperforation hyménéale ou une cloison vaginale transverse peut initialement être confondues avec une aplasie vaginale mais le diagnostic sera rapidement redressé par un examen clinique attentif.

### **7.1. Atrésie vaginale isolée**

À l'interrogatoire, des douleurs pelviennes cycliques sont retrouvées, liées à une cryptoménorrhée. Cette atrésie peut intégrer différents syndromes, comme le syndrome de Winter (syndrome of renal, genital and middle ears anomalies) [48, 49], le syndrome de Mc Kusick-Kaufman (hydroméetrocol- post- polydactylie postaxiale-cardiopathie congénitale).

### **7.2. Syndrome WNT4**

À ce jour, trois cas de mutation du gène WNT4 ont été publiés [50-52]. Le phénotype est très proche du MRKH avec une aménorrhée primaire, une aplasie utérovaginale avec éventuellement une malformation rénale. Ces anomalies sont toutefois associées à des signes d'hyperandrogénie (acné et hirsutisme), corrélés par des dosages plasmatiques montrant une testostéronémie élevée, excluant ce syndrome du spectre du MRKH [50]. Le caryotype est aussi sans anomalie visible (46, XX).

### **7.3. Syndrome d'insensibilité aux androgènes**

C'est un pseudohermaphrodisme masculin lié à une mutation du gène du récepteur aux androgènes. Le diagnostic différentiel se posera surtout lorsque l'insensibilité aux androgènes est complète. Le phénotype est féminin. En revanche, au niveau des organes génitaux internes, les dérivés Wolffiens sont insuffisamment développés, il n'y a pas de structure müllérienne et les gonades sont des testicules normalement différenciés en position abdominale ou inguinale. Le caryotype est 46, XY. Le taux de testostérone est celui attendu chez un sujet masculin.

### **7.4. Aplasie des dérivés müllériens**

L'aplasie des dérivés müllériens pouvant évoquer un MRKH a été décrite en

association avec une dysgénésie gonadique. Il faut souligner que ces cas rapportés concernaient des sujets présentant un caryotype anormal impliquant les chromosomes sexuels tel que des mosaïsmes (45,X/46,Xdic(X) [53], 46,XX/45,X0 [54], 46,XX/47,XXX [55]) ou des délétions (46,X,del(X)(pter → q22) [56], 46,X,i(Xq) [57]. L'origine de l'aplasie des dérivés müllériens serait alors à rapprocher d'une anomalie au niveau du chromosome X, origine très différente du MRKH.

**Tableau I : Diagnostic différentiel du MRKH**

|                                    | MRKH /<br>MURCS | Atrésie<br>vaginale<br>isolée | Syndrome<br>WNT4      | Insensibilité<br>aux<br>androgènes |
|------------------------------------|-----------------|-------------------------------|-----------------------|------------------------------------|
| Vagin supérieur                    | Absent          | Variable                      | Absent                | Absent                             |
| Utérus                             | Absent          | Présent                       | Absent                | Absent                             |
| Gonades                            | Ovaire          | Ovaire                        | Ovaire<br>masculinisé | Testicule                          |
| Développement des<br>seins         | Normal          | Normal                        | Normal                | Normal                             |
| Développement des<br>poils pubiens | Normal          | Normal                        | Normal                | Peu<br>développé                   |
| Hyperandrogénie                    | Non             | Non                           | Oui                   | Non                                |
| Caryotype                          | 46, XX          | 46, XX                        | 46, XX                | 46, XY                             |

## 8. PRISE EN CHARGE THERAPEUTIQUE

La prise en charge est multidisciplinaire (gynécologue, psychologue ou pédopsychiatre, radiologue, chirurgien viscéral à orientation gynécologique, médecin généraliste, généticien).

Il faudra aider les patientes à retrouver une identité sexuelle, à s'épanouir même si elles sont privées de la fonction de procréation. Cette recherche d'une

adaptation sexuelle pourra motiver le suivi médical et va être un élément indispensable de l'indication opératoire. Le choix de la technique se fera selon la volonté de la patiente et l'expérience des équipes médicales, car chacune d'entre elles présentent des résultats anatomiques fonctionnels comparables dans la littérature. Cependant, pour débiter le traitement, il faudra attendre le moment opportun, à l'initiative de la patiente (elle doit être prête physiquement et psychologiquement). Ce traitement réside en la création d'un néo-vagin par des méthodes chirurgicales ou non chirurgicales.

L'abstention thérapeutique est également possible selon le désir de la patiente, une vulve et un clitoris normaux permettent l'accès à une sexualité génitale (sans pénétration vaginale) et à l'orgasme, sans chirurgie.

## **8.1. Méthodes non chirurgicales**

### **8.1.1. Technique non chirurgicale ou méthode de Frank**

L'utilisation de dilateurs vaginaux fut décrite dans les années 1830 par Amussat. La procédure consistait à maintenir une forte pression digitale sur la cupule vaginale, et ce, lors de sessions répétées. Frank, en 1938, modifia la méthode en utilisant des prothèses en pyrex. Cette technique implique donc le recours à une dilatation passive de la cupule vaginale, réalisée par la patiente elle-même [58]. Les dilateurs vaginaux sont mis en place vingt minutes par jour.

La procédure peut durer de six semaines à plusieurs mois, avec des taux de réussite variable, d'environ 80 %. Les complications sont rares, la méthode étant non invasive. Il est décrit des complications à type de cystite, d'urétrite, de fistule recto-vaginale, et secondairement de prolapsus à type de colpocèle, car il n'y a pas d'ancrage du dôme vaginal.

La méthode non chirurgicale doit systématiquement être proposée en première intention (recommandation de l'American Congress of Obstetricians and

Gynecologists [ACOG]) [59].

### **8.1.2. Autres techniques non chirurgicales**

Une seconde méthode non chirurgicale inspirée de la méthode de Frank a pour but d'améliorer la coopération des patientes. Ingram développa une méthode utilisant la selle d'une bicyclette sur laquelle la patiente s'assoit, dilatateur en place [27]. La patiente utilise le poids de son corps pour créer une pression équivalente à la méthode de Frank.

## **8.2. Méthodes chirurgicales**

Les techniques chirurgicales sont nombreuses et reposent sur deux approches : la dilatation par pression progressive et la création d'un néo-vagin en utilisant un organe autologue ou des techniques de chirurgie plastique.

### **8.2.1. Méthode de Abbe Mac Indoe (1921)**

La technique de Abbe Mac Indoe utilise une greffe cutanée comme tissu de « recouvrement ». Décrite initialement en 1921, l'auteur avait alors utilisé un rabat cutané issu des petites lèvres [60].

Actuellement, la peau peut provenir de la face interne des cuisses, des fesses ou de la peau en regard de la scapula. Le prélèvement peut être mince emportant l'épiderme jusqu'aux papilles épidermiques, semi épais emportant la membrane basale et une partie du derme ou en filet qui est transformée en résille par un appareil puis étalée obtenant ainsi 3 à 6 fois sa taille initiale, réduisant ainsi la surface de prélèvement. La zone donneuse est pansée par des pansements gras jusqu'à épithélialisation complète. La greffe est étalée sur un mandrin gonflable, les bords sont suturés ensemble.

Le moule est introduit dans la néo-cavité et en gonflant la prothèse, le tissu de recouvrement s'étale sur les parois du plan de clivage. Les petites lèvres sont suturées l'une à l'autre de manière lâche pour immobiliser le mandrin. Le

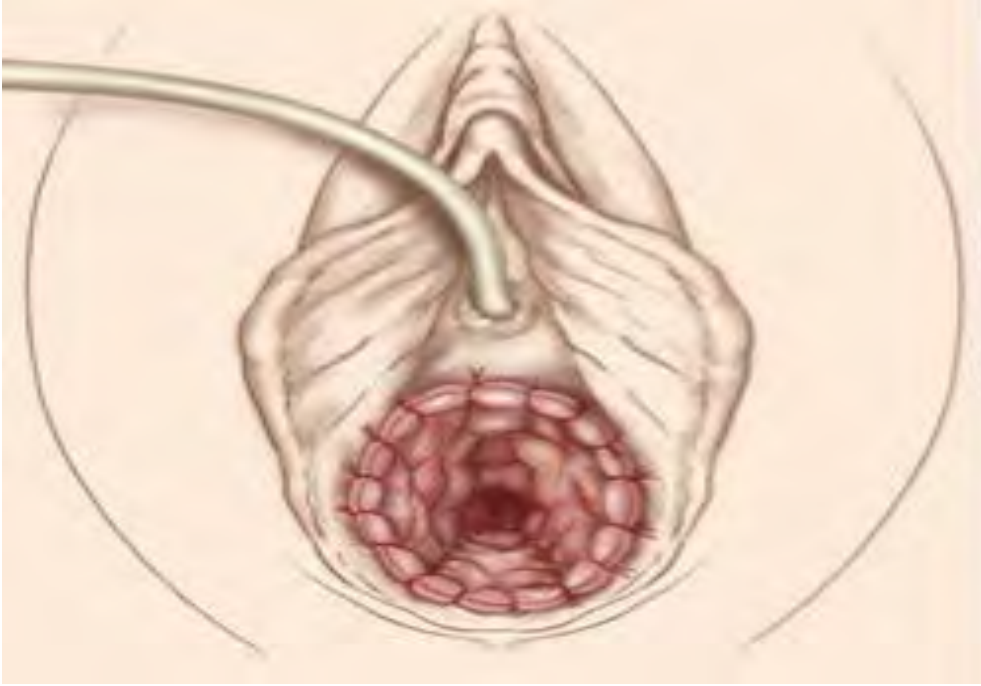
mandrin est enlevé entre le septième et quatorzième jour. La qualité du greffon s'apprécie à sa couleur rose homogène et son adhérence qui doit être totale. Plusieurs mois suivant l'intervention, la patiente devra réaliser des dilatations quotidiennes afin d'éviter les risques de rétraction qui sont majeurs. Il sera conseillé de porter un mandrin vaginal jour et nuit pendant trois mois puis seulement la nuit les six mois suivants. Si les rapports sont réguliers, des dilatations quotidiennes par des bougies de Hégar peuvent remplacer le mandrin. Les principales complications sont des hématomes ou des infections nécessitant un drainage, le rejet ou la rétraction du greffon. Cette technique crée un préjudice esthétique du fait des cicatrices cutanées provoquées par les prélèvements. Les rapports sexuels sont autorisés quand l'épithélialisation est complète (4 à 8 semaines). Parfois des dyspareunies liées aux poils du greffon sont observées mais l'épithélium du néo vagin va se transformer petit à petit, et une lubrification est souvent observée au bout de douze mois [61].

### **8.2.2. Technique de reconstruction vaginale par sigmoïdo-plastie :**

Cette technique implique le remplacement vaginal ou la création d'un néo-vagin en greffant un segment de sigmoïde de 12–18 cm de long [62].

Consiste à transplanter un greffon sigmoïdien pour créer un néo-vagin. Un mandrin est laissé en place et des dilatations précoces sont faites. Les avantages de cette technique coelioscopique sont l'absence de cicatrice périnéale, la lubrification naturelle obtenue par les sécrétions digestives mais aussi la proximité anatomique. Les inconvénients sont les problèmes de vascularisation et une cicatrice abdominale.

Des complications peuvent survenir telles qu'un sepsis malgré l'antibioprophylaxie, une gêne liée à des sécrétions trop abondantes, une ischémie, une nécrose, une sténose, un prolapsus ou une carcinogénèse.



**Figure 6 : Suture colo-vestibulaire**

### **8.2.3. Méthode de Davydov**

L'intervention de Davydov utilise le péritoine pelvien comme tissu de « recouvrements » de la néo-cavité. Décrite en 1974, initialement par laparotomie, la technique fut très vite adaptée à la laparoscopie [63, 64].

A la fin de l'intervention, un mandrin est laissé en place et la patiente apprendra progressivement à l'utiliser. Les rapports sexuels sont autorisés vers 6-8 semaines. Les complications observées sont une plaie vésicale ou une fistule vésico-vaginale nécessitant une nouvelle intervention, une rétraction de la partie haute du vagin pouvant nécessiter aussi une seconde intervention à distance.

### **8.2.4. Méthode de Vecchietti**

Elle consiste en la création d'une cavité vaginale par l'allongement progressif et continu de la cupule vaginale déjà existante.

C'est un mélange de méthodes chirurgicales et non chirurgicales. La technique a été décrite en 1994 et fait maintenant référence pour la création de néo-vagin, car elle paraît être la technique la plus sûre et la plus efficace [65].

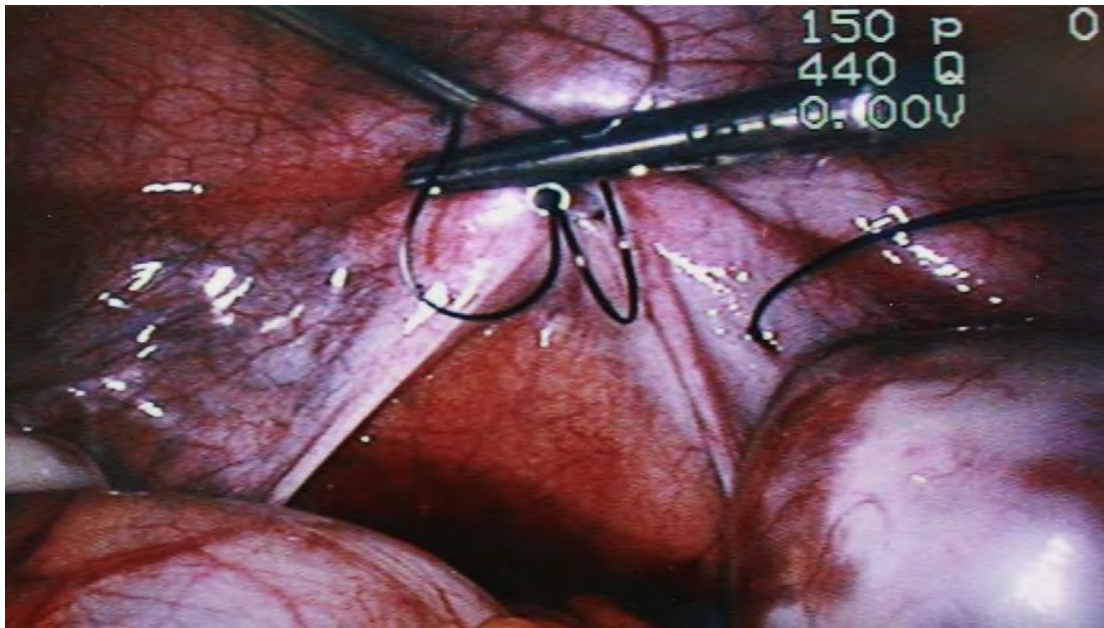
La technique opératoire utilise une double voie d'abord : cœlioscopique et vaginale. Elle requiert un matériel particulier constitué d'une « olive » vaginale, d'une plaque de Vecchietti et d'un palpateur.



**Figure 7 : Matériel : de haut en bas : plaque de Vecchietti, « olive vaginale », palpateur permettant le passage des fils**

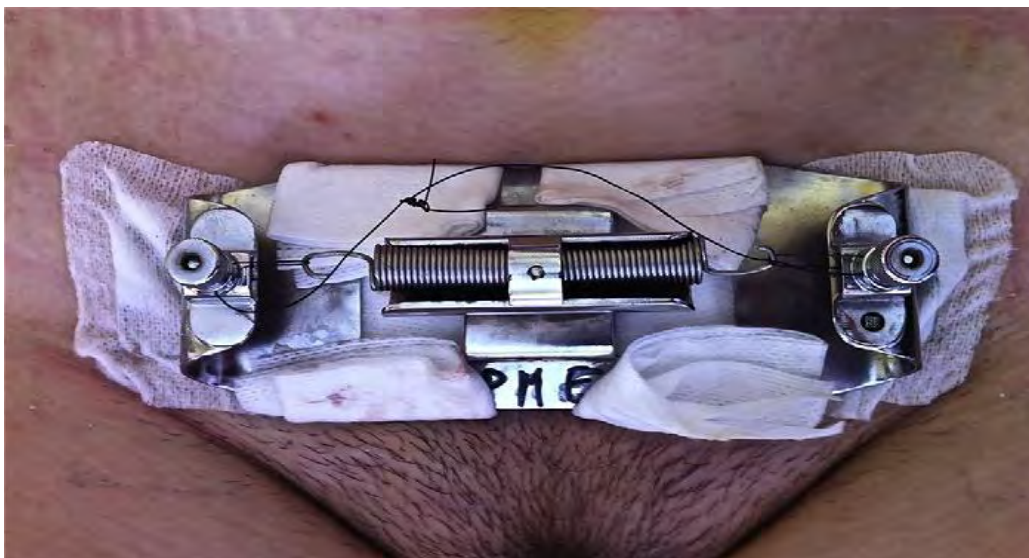
L'intervention est réalisée sous anesthésie générale avec mise en place de deux trocars opérateurs sus-pubien latéraux et d'un trocart optique ombilical. Les points d'entrée des deux trocars opérateurs sont positionnés pour correspondre aux deux bords latéraux de la plaque de Vecchietti.

Par voie basse, sous contrôle cœlioscopique et sous contrôle digital par toucher rectal, quatre fils (deux de chaque côté) sont passés de bas en haut à l'aide d'un palpateur, puis sont récupérés en intra-abdominal et ressortis dans les trocars sus-pubiens latéraux (Fig. 7). Les fils utilisés sont des nylons n°1.



**Figure 8 : Passage d'un fil à l'aide du palpateur sous contrôle cœlioscopique**

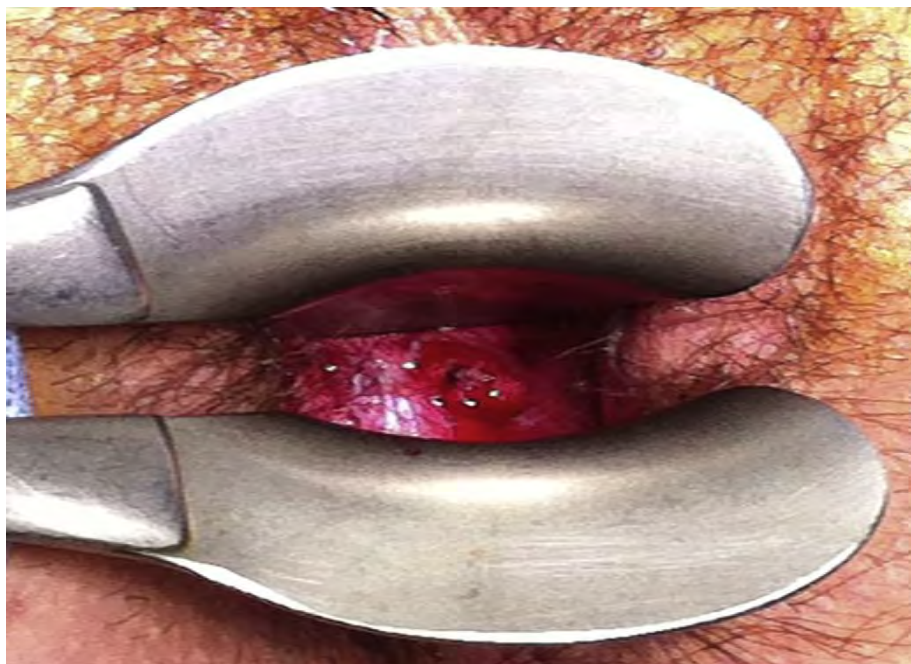Les extrémités vaginales des quatre fils sont passées dans les chas de l'olive qui était placée dans la cupule vaginale. Puis on procède à une mise en traction douce des quatre fils dont l'extrémité libre était maintenue en tension par le ressort de la plaque sur l'abdomen (Fig. 8).



**Figure 9 : Plaque en place sur la patiente**

Durant l'hospitalisation postopératoire, une traction est effectuée tous les jours sur les fils en fonction de la tolérance. Entre le cinquième jour et le huitième jour postopératoire, le matériel est retiré au bloc opératoire sous anesthésie générale, sans contrôle coelioscopie (Fig. 9).

Au cours des deux premiers mois, les patientes devaient avoir une utilisation biquotidienne de dilateurs de taille croissante permettant de maintenir la perméabilité et d'élargir progressivement le néo-vagin.



**Figure 10 : Fond vaginal après retrait du matériel**

#### **8.2.5. Méthode de Dupuytren**

L'intervention consiste en une dissection de l'espace vésico-rectal. Décrite pour la première fois par Dupuytren en 1817. Cette méthode consiste à réaliser une épithélialisation spontanée sur moule. Une dissection de l'espace vésico-rectal est réalisée puis un mandrin est laissé en place au sein de la néo cavité. Le mandrin est changé sous anesthésie générale après cinq jours. La patiente change elle-même son mandrin tous les jours. L'épithélialisation peut prendre plusieurs mois.

Les complications possibles sont des rétractions, des granulomes ou des bourgeons charnus hypertrophiques nécessitant l'application de nitrate d'argent ou de dermocorticoïdes sur le mandrin.

### **8.3. Prise en charge psychologique**

Les buts de la prise en charge psychologique sont multiples :

- Dépister les retentissements psychologiques de la maladie, aider à l'expression des problèmes et des émotions ressentis par la patiente ;
- Apprécier l'équilibre psychologique suffisant en pré thérapeutique ;
- Dépister les risques de décompensation ;
- Évaluer l'impact et le vécu des traitements sur la patiente (dilatations surtout)
- Le soutien psychologique devrait être proposé systématiquement à toute patiente se présentant pour cette pathologie.

## **DEUXIEME PARTIE: NOS OBSERVATIONS**

## **1. METHODOLOGIE**

### **1.1. Type et période d'étude**

Il s'agit d'une étude prospective type cas clinique qui s'est déroulée sur une période de 4 ans (2016 – 2020).

### **1.2. Cadre d'étude**

Notre étude s'est déroulée dans le Service de Gynécologie-Obstétrique du Centre Hospitalier National de Pikine. Le Centre Hospitalier National de Pikine sis ex- Camp Militaire de Thiaroye comporte plusieurs services : les services médicaux et chirurgicaux dont celui de Gynécologie et d'Obstétrique, les services administratifs, et les services techniques.

#### **▪ Locaux**

Le service de gynécologie et obstétrique comporte 32 lits d'hospitalisation répartis en 12 salles, une salle de naissance avec 12 tables d'accouchement et un centre d'accueil des urgences.

#### **▪ Personnel**

Il comprend :

- six gynécologues dont un Professeur titulaire, un Maitre de conférences agrégé et un Maitre-assistant,
- des médecins en spécialisation en Gynécologie-Obstétrique,
- des étudiants en troisième cycle des études médicales et en Master 2,
- une secrétaire,
- Dix-huit sages-femmes et cinq infirmières.

#### **▪ Le fonctionnement**

Les consultations sur rendez-vous se déroulent tous les jours du lundi au vendredi. Les activités d'échographie sont réalisées trois jours par semaine. Le service dispose d'un bloc obstétrical et opératoire qui fonctionne vingt-quatre heures sur vingt-quatre pour les urgences gynécologiques et obstétricales, et deux jours par semaine pour les interventions programmées.

### ▪ Description du bloc opératoire

Ce service comporte quatre salles d'opération dont une salle d'urgence obstétrico-chirurgicale, une zone de préparation pré-opératoire et une salle de réveil post-opératoire. Le bloc opératoire dispose d'une salle d'endoscopie de 30 m<sup>2</sup> comprenant principalement une table opératoire électrique, le matériel d'endoscopie et le compartiment d'anesthésie. Le personnel est constitué de : 2 médecins anesthésistes-réanimateurs, 5 techniciens supérieurs en anesthésie-réanimation, 8 infirmiers de bloc opératoire, 5 techniciens de surface, une assistante infirmière.

### 1.3. Recrutement des patientes et confirmation du diagnostic

Les patientes étaient recrutées lors des consultations gynécologiques. Chaque patiente bénéficiait d'un examen complet avec un interrogatoire sur l'aménorrhée, l'activité sexuelle et l'infertilité, un examen physique avec la recherche des caractères sexuels secondaires et la mesure de la longueur du vagin. Concernant les examens paracliniques, une échographie pelvienne ou une IRM ont été réalisées systématiquement. D'autres examens tels que la cœlioscopie et le caryotype étaient réalisés selon le contexte.

Le Diagnostic était porté devant une absence de visualisation de l'utérus et des 2/3 supérieurs du vagin à l'IRM après une orientation échographique.

## **2. NOS OBSERVATIONS**

### **Observation n°1**

Mme MW, âgée de 28 ans, de nationalité mauritanienne, nulligeste mariée avec M. AS est adressée par un confrère pour infertilité primaire de 12 ans associée à une aménorrhée primaire.

La symptomatologie remonterait à l'âge de 17 ans marquée par l'apparition d'une aménorrhée primaire non douloureuse avec la présence des caractères sexuels secondaire. Ce qui a motivé la patiente à consulter plusieurs fois dans des formations sanitaires privées où une échographie a été faite (suspectant une absence d'utérus). La patiente n'a reçu aucun traitement. Elle a comme antécédents, deux sœurs mariées avec notion d'infertilité. La patiente a une activité sexuelle normale avec cohabitation régulière. L'interrogatoire du conjoint ne note aucune particularité.

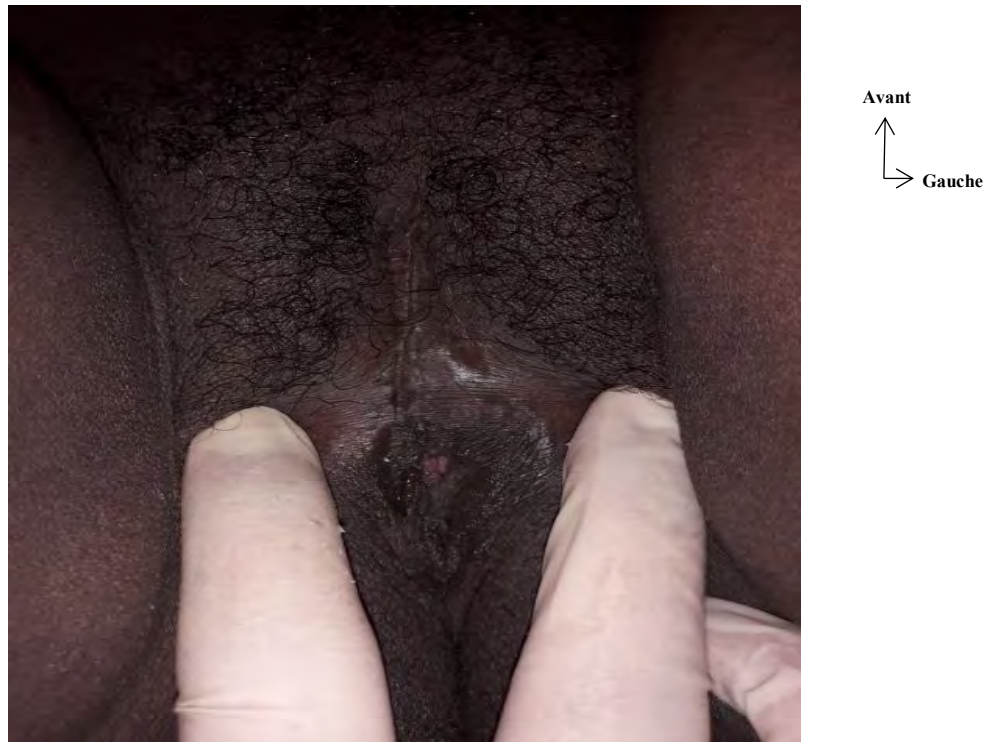
Elle a un poids de 85 kg pour une taille de 179 cm, soit un indice de masse corporelle de 26,5 kg/m<sup>2</sup>.

A l'examen gynécologique, les caractères sexuels secondaires sont bien développés (Tanner S5 et P5) ; on objective une mutilation génitale de type II (figure 11) et une hypoplasie vaginale (longueur vaginale : 7 cm) avec absence du col utérine (figure 12).

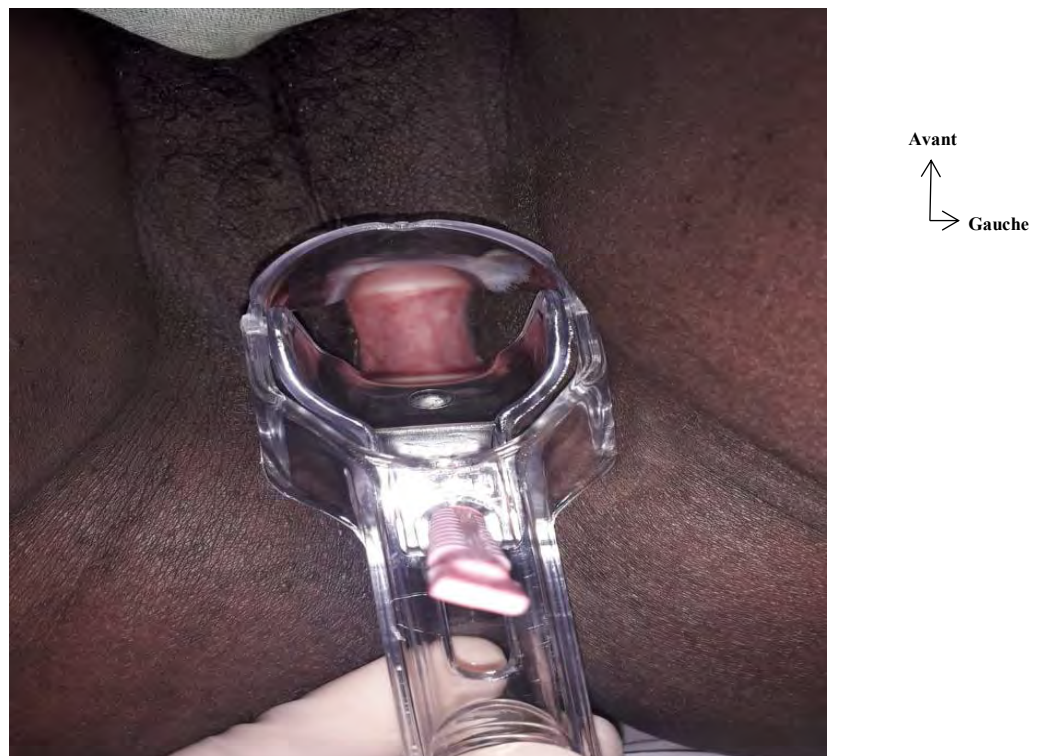
Une IRM réalisée confirme l'agénésie utérine complète faisant avec un vagin court, concluant un syndrome de Mayer Rokitansky Kuster Hauser (figure 13 et 14).

Comme prise en charge, nous avons préconisé

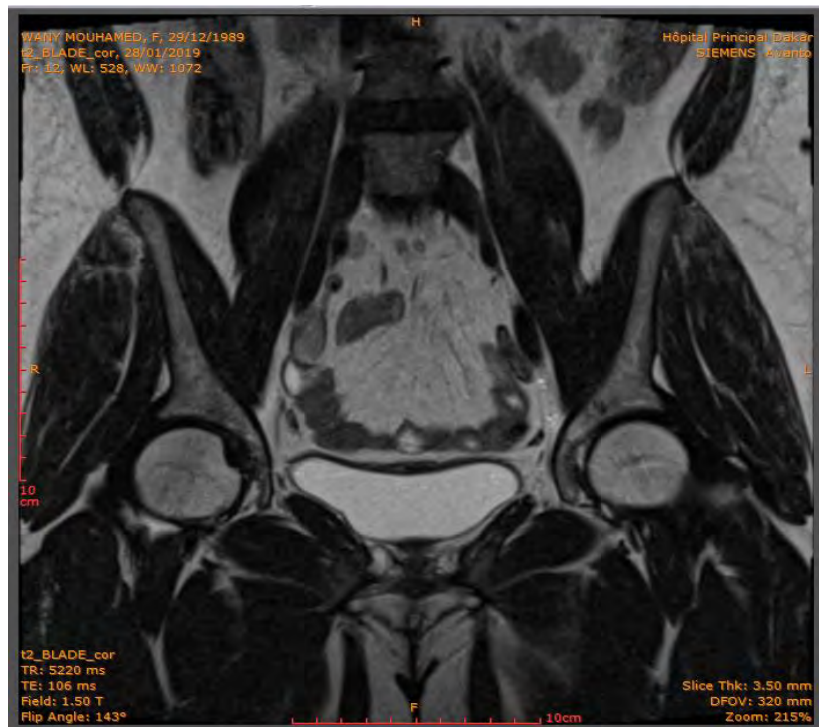
- Un accompagnement psychologique du couple.
- une plastie d'agrandissement du vagin n'était pas nécessaire étant donné que le couple était satisfait du point de vue sexuel.



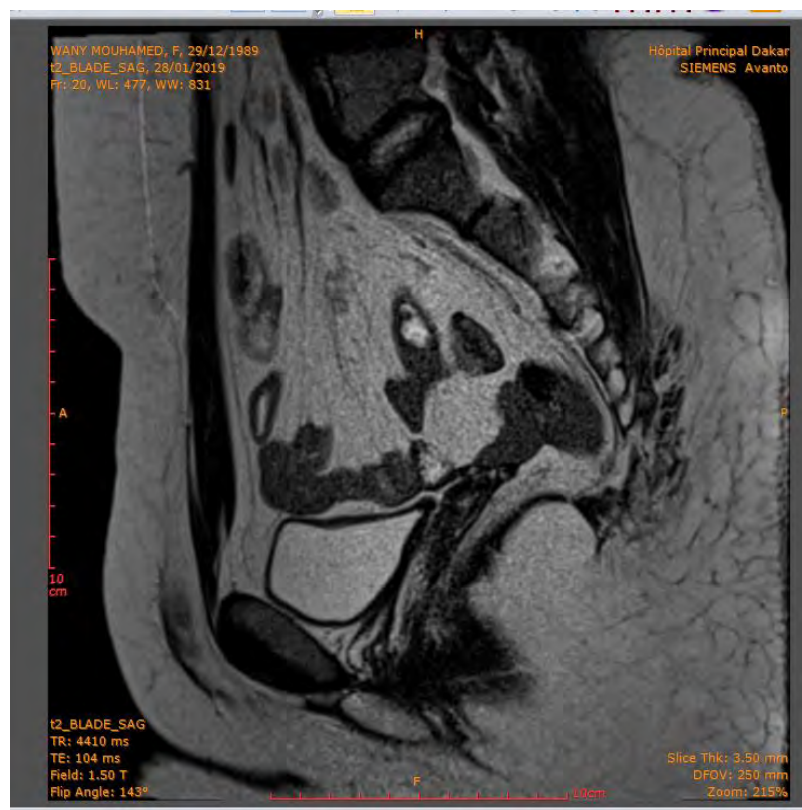
**Figure 11 : Mutilation génitale féminine type II**



**Figure 12 : Examen au speculum hypoplasie vaginale + absence du col utérine**



**Figure 13 : IRM coupe frontale : absence d'utérus**



**Figure 14 : IRM coupe profil : notons bien l'absence d'utérus au-dessus de la vessie**

## Observation n° 2

Mme MD, âgée de 19 ans, sans antécédents particuliers, a consulté pour une aménorrhée primaire, associée à des algies pelviennes chroniques cycliques et une impossibilité de rapport sexuel. Elle est de nationalité guinéenne et divorcée après une année de mariage sans rapport sexuel.

Elle n'a pas d'antécédent médical particulier. L'examen clinique retrouve une femme en bon état général ; un développement normal des organes génitaux externes et des caractères sexuels secondaires avec Tanner S5 et P5.

Concernant les constantes, une tension artérielle de 12/07 cmHg, un poids de 45Kg et une taille de 165 cm avec IMC à 16,53 kg/m<sup>2</sup>.

A l'examen gynécologique, on objective une mutilation génitale de type II ; l'examen au speculum n'était pas possible, le vagin était absent, remplacé par un moignon de 1 cm.

Le bilan hormonal était normal. Une échographie abdomino-pelvienne réalisée ne retrouvait pas de structure rappelant un utérus ; les deux ovaires étaient d'aspect normal ; le rein droit était ectopique, de siège pelvien.

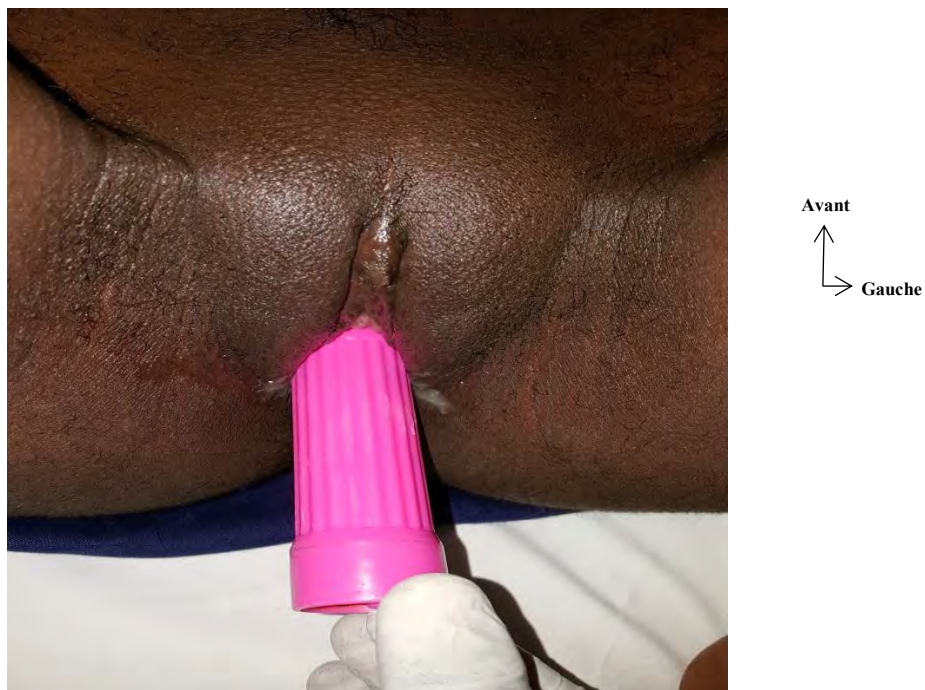
Une imagerie par résonance magnétique pelvienne réalisée avec injection de gadolinium, confirmait l'absence de toute structure utérine, ainsi que l'aplasie vaginale et l'ectopie rénale droite.

Devant ce tableau clinique et ses aspects en imagerie, le diagnostic de syndrome de Mayer Rokitansky Kuster Hauser type II associé à un rein pelvien ectopique était évoqué.

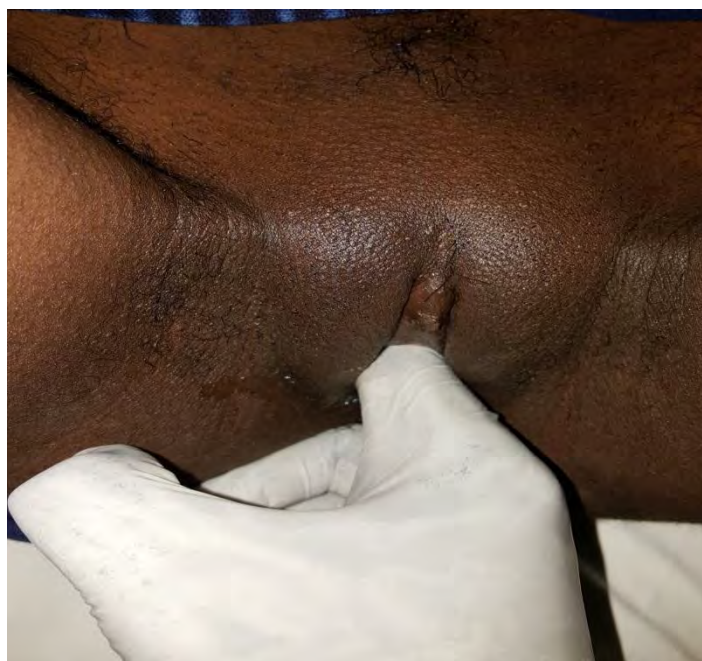La patiente a bénéficié d'une coelioscopie diagnostic qui a confirmé l'agénésie totale de l'utérus avec présence de trompes rudimentaires. Cette intervention était suivie d'une vaginoplastie d'agrandissement selon technique de Dupuytren associée à un promontofixation selon la technique de Hourcabie.

Les suites opératoires étaient simples avec une reépithélialisation du néo-vagin au bout de 2 mois. Après de 6 mois de séances de dilatation réalisée par la patiente elle-même, nous avons obtenu une profondeur vaginale de 8 cm (figure

15 et 16). Bien que divorcée, la patiente signale une amélioration de la sexualité avec une excitation satisfaisante au moment des rapports sexuels.



**Figure 15 : Séance de dilatation du vagin à 2 mois après vaginoplastie d'agrandissement**



**Figure 16 : Toucher vaginal uni digital à 2 mois après vaginoplastie d'agrandissement**

### **Observation n° 3**

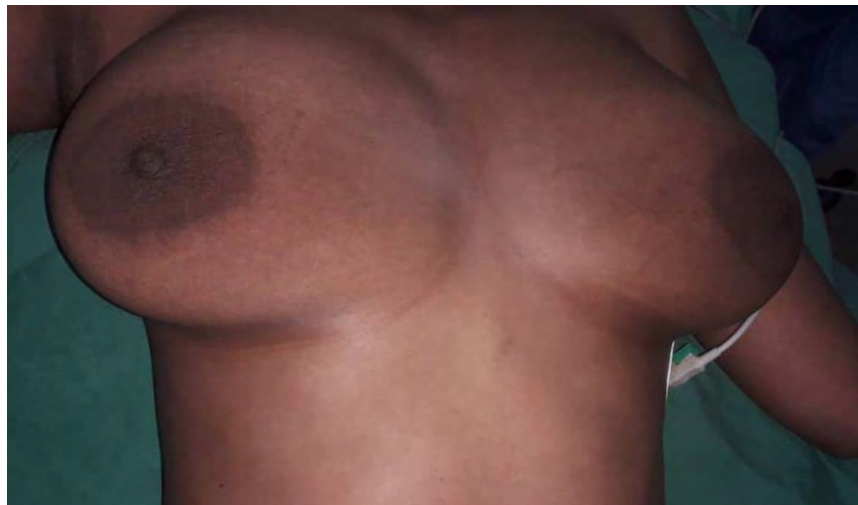Mme MD, nulligeste de 21 ans, a consulté au Centre Hospitalier de Pikine pour impossibilité de rapport sexuel lors des nuits de noces. Elle présentait une aménorrhée primaire, mais n'avait pas jugé nécessaire de consulter un médecin pour ce symptôme. Elle n'avait aucun antécédent médical personnel ou familial particulier. L'examen clinique retrouvait un bon état général. Les caractères sexuels secondaires étaient présents et de type féminin avec P4 et S4 selon Tanner (figure 17 et 18). Elle pesait 54 kg et mesurait 157 cm. L'IMC était de 21,9 kg/m<sup>2</sup>). L'examen au speculum était impossible avec un vagin borgne de 2 cm de profondeur (figure 20).

Une échographie pelvienne réalisée avait permis d'objectiver deux ovaires dystrophiques et une absence d'utérus. Les reins étaient normaux.

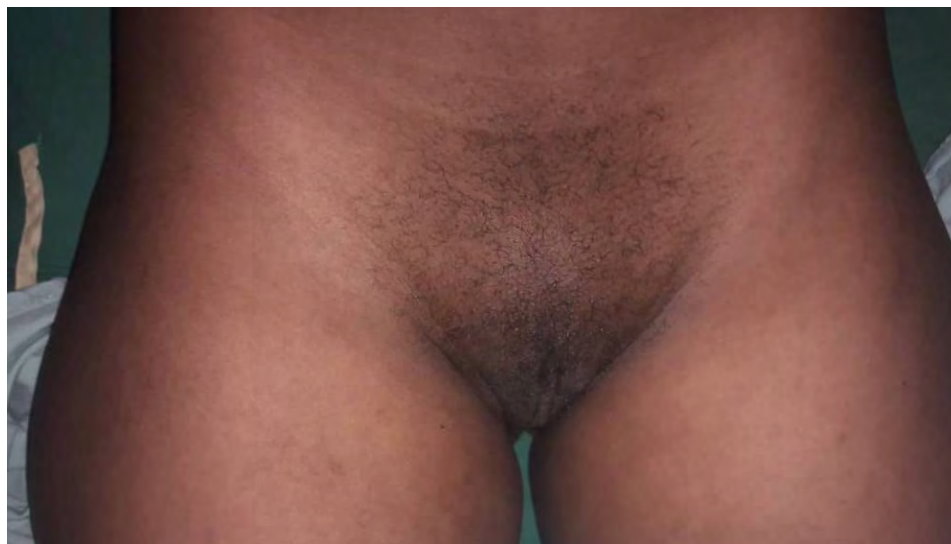
Le bilan hormonal était normal reflétant une bonne fonction ovarienne (LH = 12,14 MUI/ML, FSH = 6,08 mUI/ml, Prolactine = 8,5 ng/ml, Progestérone = 0,46 ng/ml, Œstradiol = 26 pg/ml). Le caryotype sanguin était de type féminin. Une IRM pelvienne confirmait le diagnostic du syndrome de Mayer Rokitansky Kuster Hauser (figure 21).

La patiente a bénéficié d'une coelioscopie diagnostic qui a confirmé l'agénésie totale de l'utérus avec présence des ovaires et des trompes rudimentaires (figure 22). Cette intervention était suivie d'une vaginoplastie d'agrandissement selon technique de Dupuytren (figure 23).

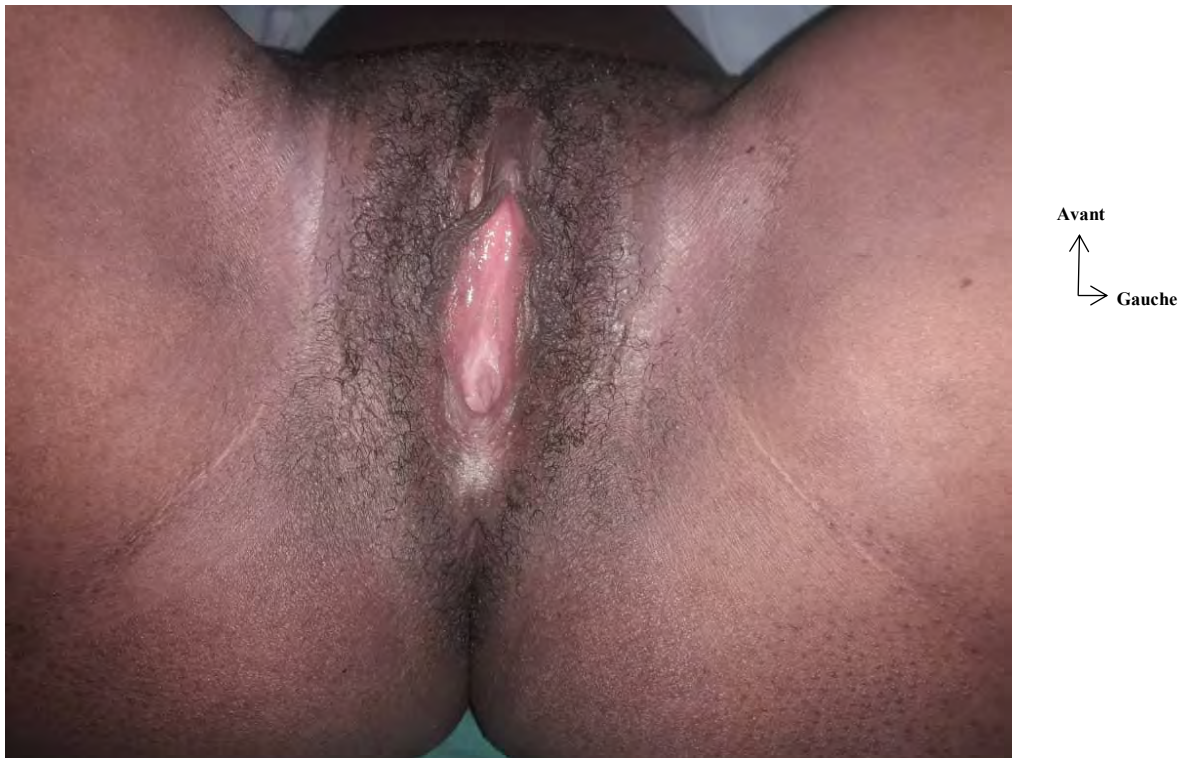Les suites opératoires étaient simples avec une réépithélialisation du néo-vagin au bout de 2 mois. Après cicatrisation, des séances de dilatation quotidienne (figure 24) étaient réalisées par la patiente elle-même, suivies de rapports sexuels réguliers avec le conjoint. Au bout de 5 mois, la patiente a obtenu une profondeur vaginale de 10 cm (figure 25). Elle signale une amélioration de la sexualité avec une excitation satisfaisante au moment des rapports sexuels avec son conjoint.



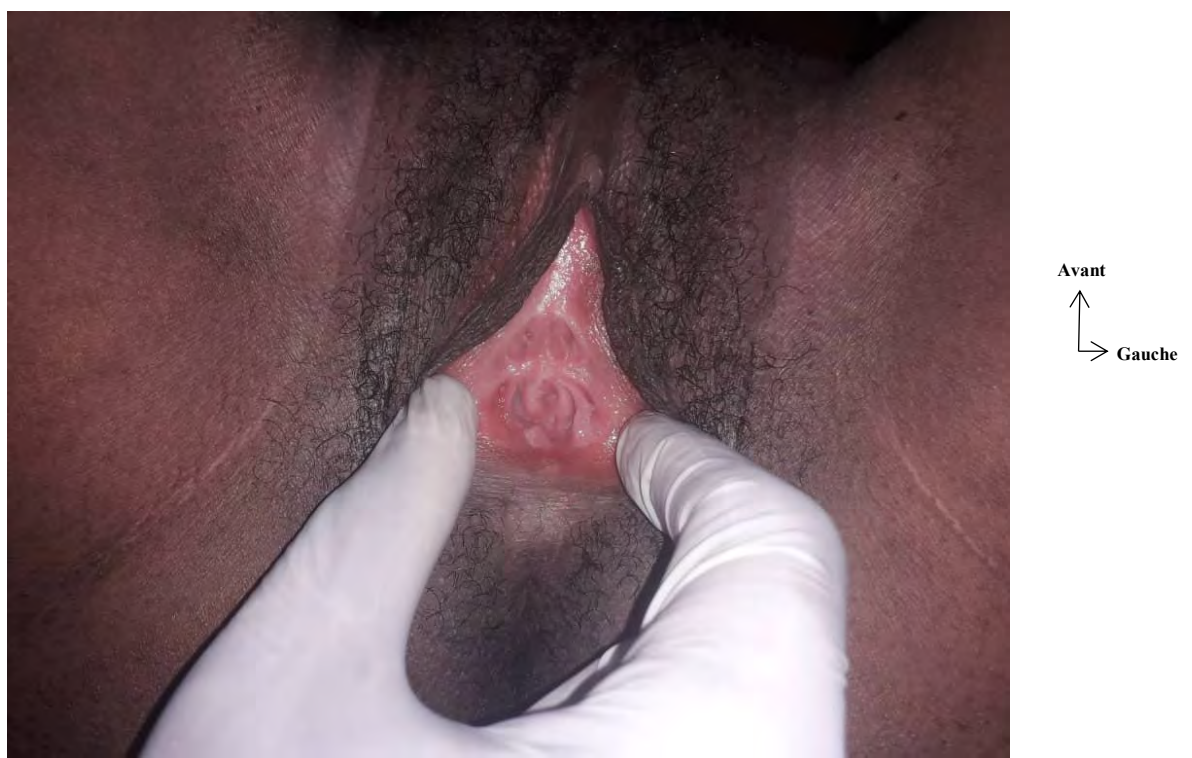**Figure 17 : Présence des caractères sexuels secondaire (Tanner S4)**



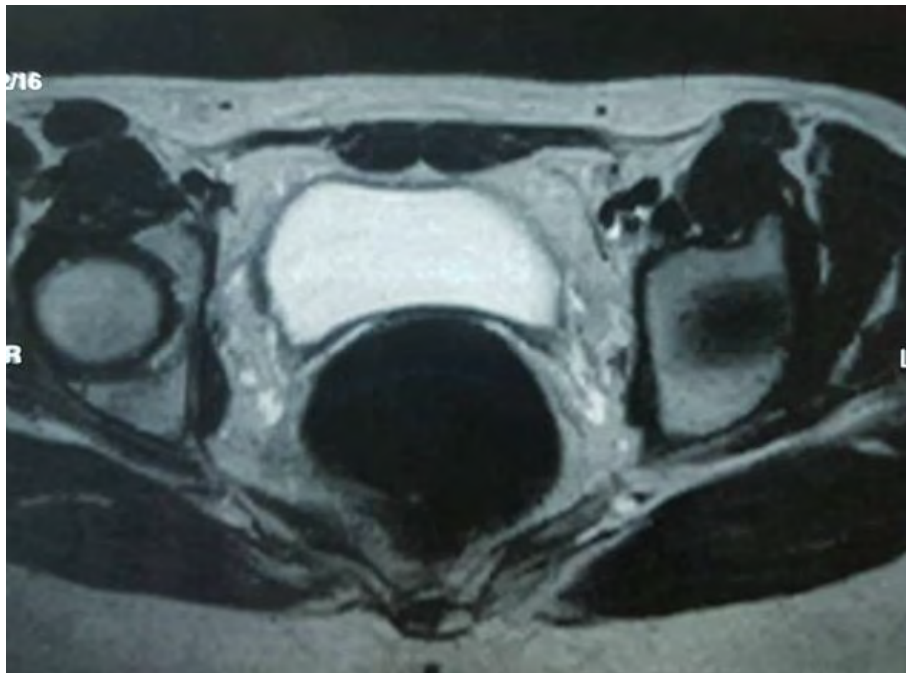**Figure 18 : Présence des caractères sexuels secondaires (Tanner P4)**



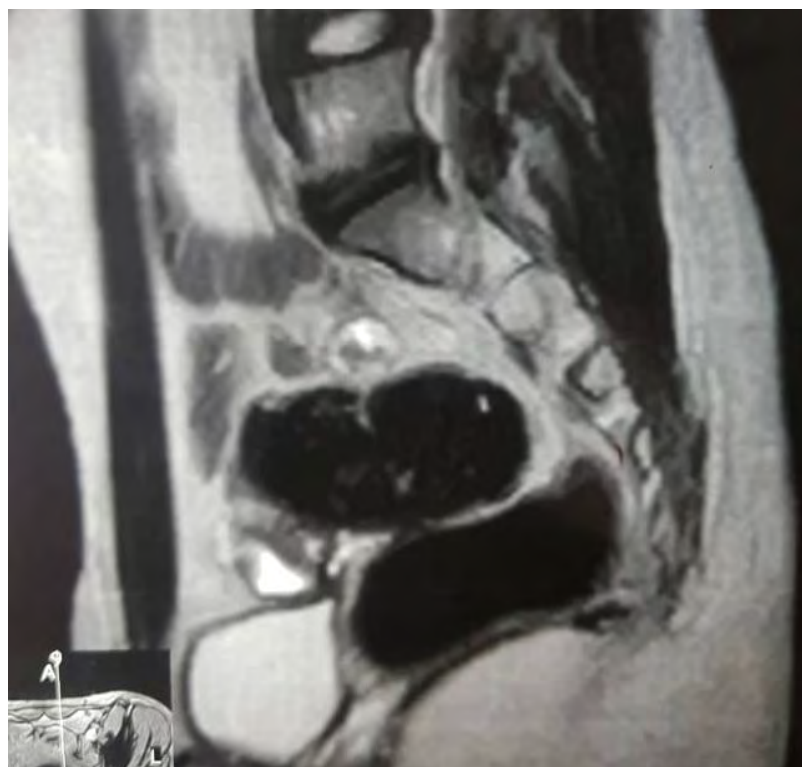**Figure 19 : Aspect normal de la vulve**



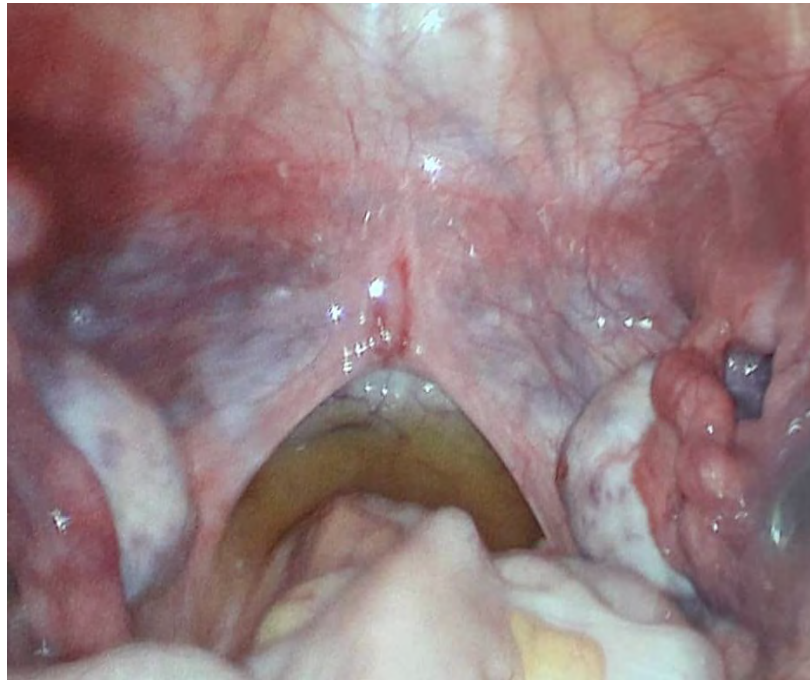**Figure 20 : Image objectivant l'aplasie vaginale avant la cure**



**Figure 21 : IRM coupe transversale objectivant absence de l uterus avec presences de deux ovaires**




**Figure 22 : IRM coupe profil objectivant absence de luterus avec presences de deux ovaires**



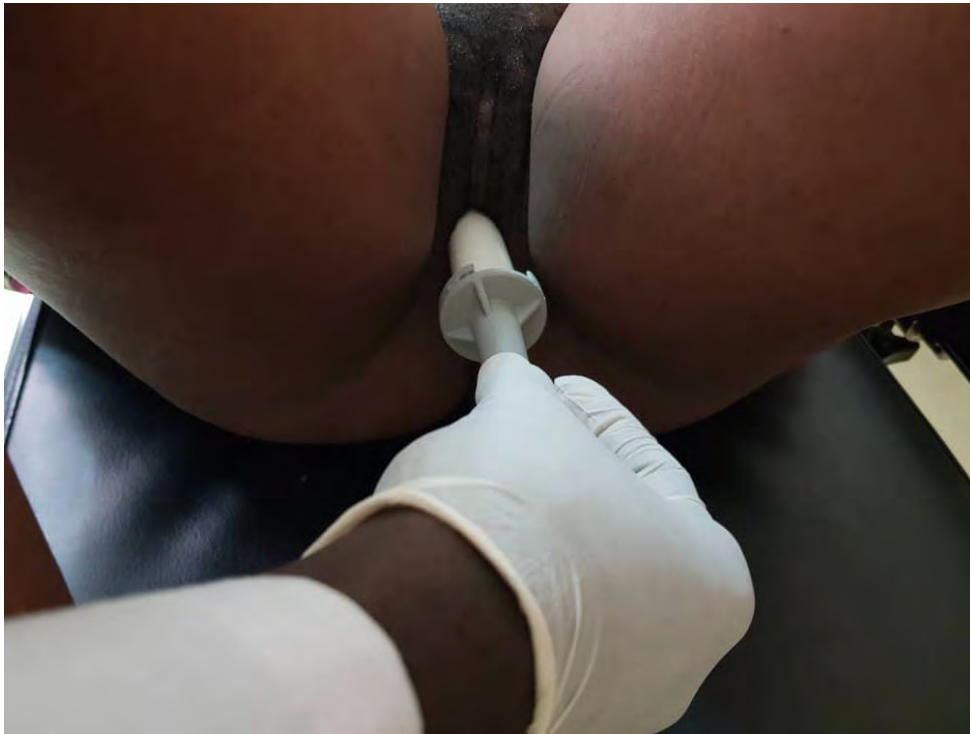Avant  
↑  
→ Droite

**Figure 23 : Aspect coelioscopique objectivant l'absence de l'utérus et présence des ovaires**



Avant  
↑  
→ Droite

**Figure 24 : Aspect du fond vaginal lors de la vaginoplastie d'agrandissement selon technique de Dupuytren**



**Figure 25: Aspect vaginal lors d'une séance de dilatation**



**Figure 26: Longueur vaginale après les séances de dilatation**

#### **Observation n° 4**

Mme T W, est une nulligeste, âgée de 21 ans, a consulté au Centre Hospitalier de Pikine pour impossibilité de rapport sexuel lors des nuits de noces. Elle présentait, une aménorrhée primaire, mais n'avait pas consulté un médecin. Elle n'avait aucun antécédent médical personnel ou familial particulier. L'examen clinique retrouvait un bon état général. Les caractères sexuels secondaires étaient présents et de type féminin avec P4 et S4 selon Tanner (figures 27 et 28). Elle pesait 54 kg et mesurait 157 cm. L'IMC était de 21,9 kg/m<sup>2</sup>). L'examen au spéculum était impossible avec un vagin borgne de 3 cm de profondeur.

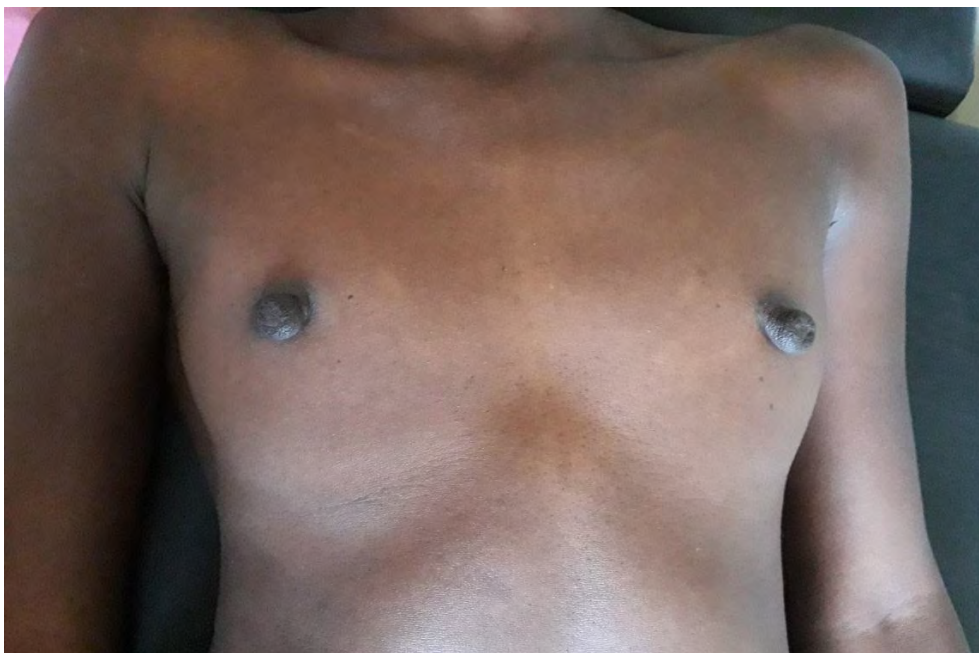Une échographie pelvienne réalisée avait permis d'objectiver deux ovaires et une absence d'utérus. Les reins étaient normaux.

La patiente a bénéficié d'une cœlioscopie exploratrice qui a confirmé l'agénésie totale de l'utérus avec présence 2 cornes utérines avec trompes rudimentaires et des ovaires normaux. Après cœlioscopie, une méthode d'agrandissement du vagin selon Méthode de Franck a été proposée et réalisée régulièrement (deux fois par jour) par la patiente.

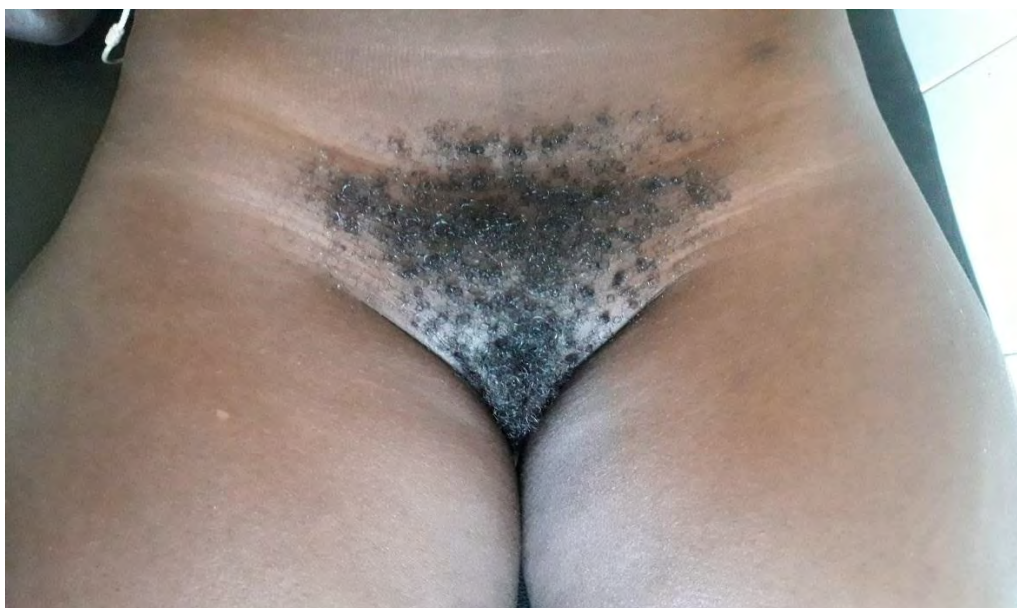
La méthode utilise des prothèses en pyrex, avec une dilatation passive de la cupule vaginale, réalisée par la patiente elle-même.

Au bout de 6 mois, nous avons observé une bonne performance de cette méthode avec une profondeur du vagin jusqu'à 8 cm à 6 mois.

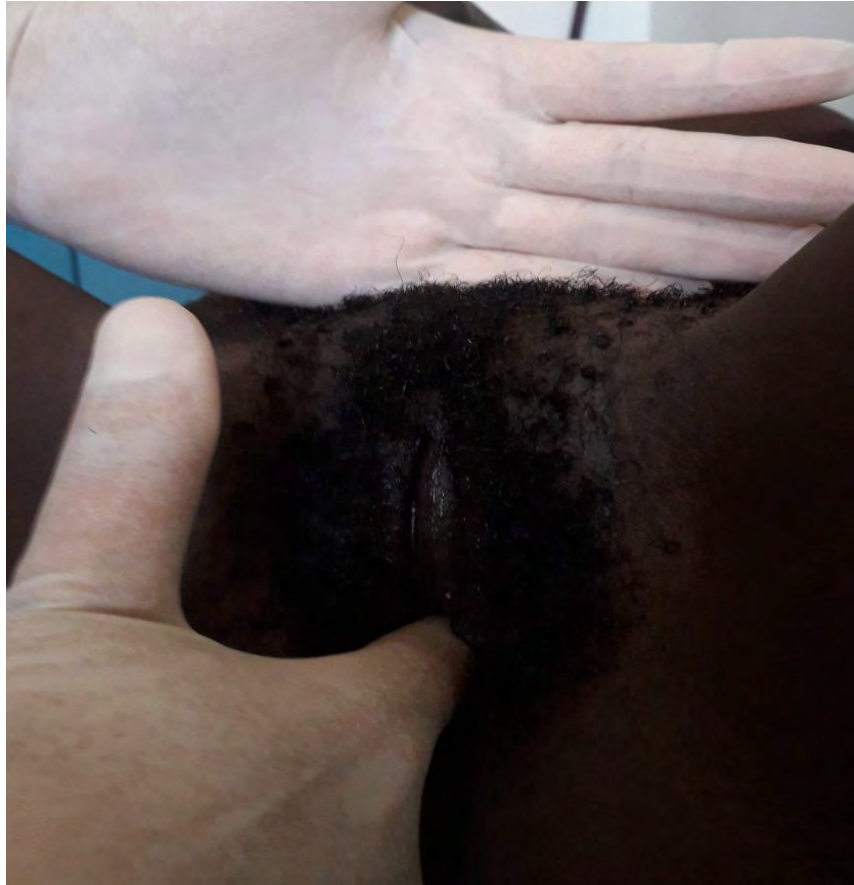La patiente a par ailleurs divorcé bien qu'elle ait signalé une satisfaction sexuelle ; le motif serait la stérilité féminine.



**Figure 27:Présence des caractères sexuels secondaires (Tanner S4)**



**Figure 28: Présence des caractères sexuels secondaires (Tanner P4)**



**Figure 29 : Toucher vaginal uni digital après 6 mois de plastie d'agrandissement du vagin selon la méthode de Franck**

### **3. DISCUSSION**

Le syndrome de Mayer-Rokitansky-Kuster-Hauser (MRKH) ou aplasie müllérienne est une affection congénitale rare. Son apparition est généralement sporadique bien que quelques cas familiaux ont été décrits [66]. Tout d'abord Cheroki et al. [67] en 2006 faisait état d'une fréquence de 1 sur 5000 nouveau-nés féminins. D'autres auteurs [7, 66, 68] estiment que cette affection touche environ 1 femme sur 4500.

Sur le plan épidémiologique, son incidence en Afrique et au Sénégal n'est pas précisée compte tenu de la faible documentation.

Dans notre Hôpital, durant les 4 ans d'études, nous avons recensé 4 cas, soit un cas par an. Nos résultats se rapproche à celui Schwaab, et Bryand, en 2019 [69], au CHU de Strasbourg ; sur une période de 17 ans, ils ont recensé 31 cas, soit 1,8 cas par an.

Les premières expériences difficiles que nous retenons à travers ces 4 cas de patientes atteintes du syndrome de MRKH est la problématique de l'annonce du diagnostic et de sa conséquence sur la fertilité, les troubles de la sexualité et le choix de l'indication thérapeutique.

#### **3.1. Aspects cliniques**

L'âge moyen de nos patientes 22,6 ans avec des extrêmes de 19 et 28 ans, la moyenne d'âge est supérieur à celle obtenue par Delaine et Ohl [70] en France qui est de 17,3 ans . Cette différence pourrait s'expliquer par le retard de consultation qui est plus tardif dans notre série.

Le Motif de consultation était dominé dans nos observations par l'impossibilité d'un rapport sexuel ; chez une de nos patientes le motif était l'infertilité primaire. L'aménorrhée primaire est le signe clinique le plus précoce [1], mais compte tenu de notre contexte où la sexualité chez les adolescentes est rarement évoquée, parfois même tabou, celles-ci ne viennent pas consulter en cas d'aménorrhée.

L'échographie était l'examen de première intention réalisé chez toutes nos patientes. Cet examen était contributif objectivant l'absence de l'utérus et présence des ovaires. L'échographie a également permis d'objectiver des anomalies associées notamment un rein pelvien.

L'échographie par voie abdominale, peu coûteux reste l'examen de choix dans le diagnostic. L'étude de Schwaab, et Bryand, en 2019 [69] montraient la place de l'échographie dans la prise en charge de Syndrome de Rokitansky en la comparant à IRM ; aucun résultat d'échographie n'avait porté un diagnostic erroné. Ce résultat montre la superposabilité de ces 2 examens dans le diagnostic du syndrome de Rokitansky, surtout dans notre contexte où l'IRM est peu accessible.

Cependant, l'IRM reste l'examen de référence dans le diagnostic. Elle permet de confirmer la malformation et aussi de retrouver les anomalies associées.

Une ectopie rénale était retrouvée chez une de nos patientes. L'association fréquente à des malformations urinaires s'explique par les relations embryologiques existant entre les 2 appareils wolffien et müllerien [71]. Cette association a été également retrouvé par El Khamlichi et al au Maroc en 2011 [72].

La coelioscopie diagnostique était réalisée chez trois de nos patientes, elle a permis de confirmer le diagnostic ainsi que les lésions associées mais aussi de réaliser des gestes supplémentaires notamment une promontofixation selon la technique de Hourcabi qui faisait suite à une vaginoplastie d'agrandissement de Dupuytren.

La coelioscopie est un examen mini-invasif qui ne doit être réalisée que pour les cas où les résultats de l'échographie et de l'IRM ne sont pas concluants, ou dans l'objectif d'associer des gestes supplémentaires. Dans notre série, nous avons réalisé chez toutes les patientes bénéficiant de la coelioscopie d'une vaginoplastie d'agrandissement.

### **3.2. Aspects thérapeutiques**

Dans notre groupe, Deux patientes avaient bénéficié d'une prise en charge chirurgicale, et une patiente a eu un traitement non chirurgical (Méthode de Frank). Deux patientes avaient bénéficié du même traitement chirurgical de Dupuytren avec un bon résultat anatomique. La technique de Dupuytren consiste à réaliser une épithélialisation spontanée sur moule. Un mandrin est laissé en place au sein de la néo-cavité. Il est changé une première fois sous anesthésie générale, 5 jours après l'intervention. Puis, la patiente apprend elle-même à changer son mandrin, chaque jour. L'épithélialisation a pris deux mois pour nos 2 patientes. On note une bonne adhésion de nos patientes au traitement qui nécessite une motivation personnelle.

Cette Technique a été choisie tenant compte de notre expérience sur cette technique. Mais aussi des résultats anatomiques issus de cette technique. Nous avons obtenu une longueur vaginale passant de 1 cm pour le cas n° 2 et n°3 à respectivement de 8 et 10 cm avec une moyenne de 9 cm. Ce résultat est obtenu après plusieurs séances de dilatation suivie des rapports sexuels réguliers.

Notre résultat se rapproche à celui Obtenu par Bianchi et al. [73] en comparant les deux techniques coelioscopiques à savoir la technique de Vecchietti et la technique de Davydov a obtenu une longueur vaginale moyenne 8,5cm et 7,5cm respectivement avec une différence statistiquement non significative.

Toutes ces techniques sont comparables en termes de résultat anatomique et fonctionnel.

La longueur vaginale obtenue dans notre observation est supérieure à celle rapportée par Ben Hmid et al [74] qui utilisaient la technique de Mac Indoe et de Davydov chez 13 patientes. La longueur moyenne était de 7cm (de 4,5 cm à 10 cm).

La différence de ces résultats pourrait s'expliquer par le fait que dans la série de Ben Hmid et al certaines patientes n'avaient pas eu des rapports sexuels réguliers après la cure.

En effet la technique de Mac Indoe est considérée comme le Gold standard pour l'aplasie vaginale, de par sa simplicité et son faible risque de complications [75]. Par contre, les Techniques de Dupuytren et Davydov présentent aussi le même succès et ont l'avantage de faire le diagnostic précis et de dépister les lésions associées grâce à la coelioscopie.

La longueur vaginale obtenue dans notre étude est inférieure à celle obtenue par Atallah et al [76] qui est de 15,6 cm. Ce résultat obtenu en Utilisant la méthode de colpoplastie sigmoïdienne chez trois patientes. La colpoplastie sigmoïdienne permet d'obtenir une bonne longueur vaginale mais il s'agit d'une technique très complexe avec plusieurs complications surtout les sécrétions vaginales excessives.

Chez une patiente, seule la méthode de Frank a été utilisée, il s'agit d'une méthode non chirurgicale, utilisant des prothèses en pyrex. Cette technique implique donc le recours à une dilatation passive de la cupule vaginale.

Le résultat de cette technique a permis d'avoir une longueur vaginale de 7 cm après 3 mois de traitement.

Il faut malgré tout souligner que cette technique requiert une compliance et une assiduité importante de la part de la patiente. Il faut, en outre, que la cupule vaginale soit suffisamment profonde (2 à 4 cm) pour permettre d'amorcer la dilatation [77] .

Certains auteurs, notamment nord-américains, ainsi que l'American College of Obstetrics and Gynecology, recommandent cette technique non chirurgicale en première intention pour le traitement de l'aplasie [78]. La procédure peut durer six semaines à plusieurs mois, avec des taux de réussite variable. Sur le plan fonctionnel, toutes nos patientes ont signalé une satisfaction sexuelle après le traitement. On note par ailleurs une satisfaction de deux conjoints qui ont participé activement au soutien et à la prise en charge.

### **3.3. Psychothérapie**

La prise en charge psychologique dans le traitement du syndrome de MRKH est primordiale. La réaction est variable suivant les individus. L'annonce ne doit être faite que si le diagnostic est certain compte tenu de la grande détresse psychologique engendrée. Le moment de l'annonce du diagnostic est critique sur la patiente (angoisse par exemple sur leur devenir de femme ou de mère). Des questions sur leur future vie amoureuse, leur sexualité, leur désir de grossesse ou d'enfant sont au premier plan.

Le traitement psychothérapeutique pour améliorer la sexualité de la patiente comprend par exemple des séances d'anatomie pour expliquer le fonctionnement l'appareil génital féminin ; la patiente apprend à prendre conscience de son clitoris, de sa sensibilité, à découvrir et à explorer son corps et à surmonter ses angoisses. Dans notre série, aucune consultation n'a été réalisée par un psychologue contenu de leur absence dans nos structures hospitalières.

### **3.4. Problème de la stérilité**

Bien que le problème lié à la sexualité soit résolu, nos patientes étaient confrontées au grand fardeau de la stérilité. En effet dans notre société africaine très nataliste, la stérilité est vécue parfois comme une malédiction. Ainsi la grossesse confère à la femme, le statut social et fantasmatique de femme et de mère [79].

De manière générale, la femme garde son instinct de maternité, à savoir mettre au monde et élever un enfant. Elle milite d'ailleurs activement pour faciliter l'adoption et la légalisation de la grossesse pour autrui. Jusqu'à aujourd'hui, s'il existait un projet familial, seul l'adoption était envisageable, la gestation pour autrui (GPA) n'étant pas autorisée au Sénégal. La greffe d'utérus est encore à ses prémices mais la révolution est sans doute en marche ; c'était d'ailleurs le choix de notre patiente n°1.

En effet Brännström et al [80], en 2015 avait réussi à obtenir une grossesse après une greffe de l'utérus chez une patiente de 35 ans souffrant de syndrome de Rokitansky ; la donneuse était une femme de 61ans. Le même résultat était obtenu également par Ejzenberg et al [81]. En 2018 chez une patiente de 32 ans avec une donneuse de 45 ans. Ces résultats ouvrent une véritable solution aux patientes atteintes du syndrome de Rokitansky, car non seulement elles peuvent obtenir une grossesse mais aussi d'avoir un utérus qui leur permet de voir leur cycle comme toutes les autres femmes.

Chez nos patientes, l'adoption a été proposée compte tenue de l'impossibilité de réaliser une FIV et de l'implanter chez une autre femme dite « femme porteuse ». En effet au Sénégal on note une absence de législation concernant la gestation pour autrui. Mais compte tenu du coût, et surtout de l'influence sociale, cette technique ne semble pas envisageable dans le contexte africain [82]. Mais tout de même, elle reste une solution exceptionnelle en tenant compte de l'appui du service social pour supporter le coût.

## **CONCLUSION**

Le syndrome de MRKH est une pathologie rare mais présente un grand drame pour les patientes. Notre étude a permis de faire une lumière sur les aspects cliniques, paracliniques et thérapeutiques. La difficulté des rapports sexuels et l'infertilité sont les principaux motifs de consultation. L'échographie oriente le diagnostic et l'IRM permet de le confirmer. La cœlioscopie permet d'objectiver l'absence d'utérus et les lésions associées mais aussi participe au traitement. Deux patientes ont bénéficié d'un traitement chirurgical selon la technique de Dupuytren. La réépithélialisation du néo-vagin était obtenu après 2 mois. Ce traitement chirurgical est suivi des séances de dilatation et a permis d'obtenir une longueur vaginale moyenne de 9 cm. Nous notons par ailleurs une satisfaction sexuelle. Concernant le désir d'enfant, une proposition d'adoption a été faite compte tenu du plateau technique.

## **SUGGESTIONS**

A l'issue de cette étude, nous pouvons formuler certaines suggestions liées à la spécificité de ce syndrome dans notre contexte. Ainsi nous adressons quelques propositions pour améliorer sa prise en charge :

- Améliorer le plateau technique permettant de réaliser la greffe d'organe notamment la greffe de l'utérus avec un accompagnement de législation.
- Intégrer les psychologues dans les services du soin afin d'accompagner les patientes.

## **REFERENCES**

- 1.Morcel K, Guerrier D, Watrin T, Pellerin I, Levêque J.** Le syndrome de Mayer-Rokitansky-Küster-Hauser (MRKH) : clinique et génétique. *J Gyn Obst Biol Repro* 2008;37(6):539-46.
- 2.Raynaud S.** Syndrome de Mayer-Rokitansky-Kuster-Hauser These pour le diplome d'Etat de docteur en médecine université de Limoges (France). 2001.
- 3.Azoury R, Jones JH.** Cytogenetic findings in patients with congenital absence of the vagina. *Am J Obstet Gynecol.* 1966;94:178-80.
- 4.Sarto G.** Cytogenetics of fifty patients with primary amenorrhea. *Am J Obstet Gynecol.* 1974;119:14-23.
- 5.Practice. committee American Society Reproductive Medicine** Current evaluation of amenorrhea. *Fertil Steril.* 2008;90:219-25.
- 6.Reindollar R, Byrd J, McDonough P.** Delayed sexual development: a study of 252 patients. *Am J Obstet Gynecol.* 1981;140:371-80.
- 7.Folch M, Pigem I, Konje J.** Mullerian agenesis: etiology, diagnosis, and management. *Obstet Gynecol Surv.* 2000;55:644-9.
- 8.Griffin J, Edwards C, Madden J, Harrod M, Wilson J.** Congenital absence of the vagina. The Mayer-Rokitansky- Kuster-Hauser syndrome. *Ann Intern Med* 1976;85:224-36.
- 9.Carson S, Simpson J, Malinak L, Elias S, Gerbie A, Buttram V, al. e.** Heritable aspects of uterine anomalies II Genetic analysis of Mullerian aplasia. *Fertil Steril.* 1983;40:86-90.
- 10.Tiker F, Yildirim S, Barutcu O, Bagis T.** Familial mullerian agenesis. *Turk J Pediatr.* 2000;42:322-4.
- 11.Jones JH, Mermut S.** Familial occurrence of congenital absence of the vagina. *Am J Obstet Gynecol* 1972;114:1100-1.
- 12.Opitz J.** Vaginal atresia (von Mayer-Rokitansky-Kuster or MRKH anomaly) in hereditary renal adysplasia (HRA). *Am J Med Genet.* 1987;26:873-6.

- 13.Pavanello Rde C, Eigier A, Otto P.** Relationship between Mayer-Rokitansky-Kuster (MRK) anomaly and hereditary renal adysplasia (HRA). *Am J Med Genet* 1988;29:845-9.
- 14.Strubbe E, Cremers C, Willemsen W, Rolland R, Thijn C.** The Mayer-Rokitansky-Kuster-Hauser (MRKH) syndrome without and with associated features: two separate entities ? *Clin Dysmorphol* 1994;3:192-9.
- 15.Acien P, Acien M.** Malformations of the female genital tract and embryological bases. *Curr Women Health Rev* 2007;3:248-88.
- 16.Minh H, Chayo M, Smadja A, De Sigalony J.** L'embryogénèse du vagin, une mise au point. *Gynecologie* 1984;35:105-10.
- 17.Bok G, Drew U.** The role of the Wolffian ducts in the formation of the sinus vagina: an organ culture study. *J Embryol Exp Morphol.* 1983;73:275-95.
- 18.Acien P.** Embryological observations on the female genital tract. *Hum Reprod* 1992;7:437-45.
- 19.** Lmnh.gov OOMiMhw-.
- 20.** OMIM. Online Mendelian Inheritance in Man.  
<http://www.ncbi.nlm.nih.gov.:consulté> le 19/05/2019.
- 21.Plevraki E, Kita M, Goulis D, Hatzisevastou-Loukidou H, Lambropoulos A, Avramides A.** Bilateral ovarian agenesis and the presence of the testis- specific protein 1-Y-linked gene: two new features of Mayer-Rokitansky- Küster-Hauser syndrome. *Fertil Steril* 2004;81:689-92.
- 22.Simpson J.** Genetics of the female reproductive ducts. *Am J Med Genet.* 1999;89:224-39.
- 23.Duncan P, Shapiro L, Stangel J, Klein R, Addonizio J.** The MURCS association: mullerian duct aplasia, renal aplasia, and cervicothoracic somite dysplasia. *J Pediatr.* 1979;95:399-402.
- 24.Griffin J, Edwards C, Madden J, Harrod M, Wilson J.** Congenital absence of the vagina. The Mayer-Rokitansky- Kuster-Hauser syndrome. *Ann Intern Med.* 1976;85:224-36.

- 25.Pittock S, Babovic-Vuksanovic D, Lteif A. Mayer-Rokitansky- Kuster-Hauser anomaly and its associated malformations. Am J Med Genet 2005;135:314-6.**
- 26.Hoffmann W, Grospietsch G, Kuhn W. Thalidomide and female genital malformations. Lancet. 1976;2:794-5.**
- 27.Ingram J. The bicycle seat stool in the treatment of vaginal agenesis and stenosis: a preliminary report. Am J Obstet Gynecol 1981;140:867-73.**
- 28.Van Lingen B, Reindollar R, Davis A, Gray M. Further evidence that the WT1 gene does not have a role in the development of the derivatives of the mullerian duct. Am J Obstet Gynecol. 1998;179:597-603.**
- 29.Darwish A. Asimplified novel laparoscopic formation of neovagina for cases of Mayer-Rokitanski-Kuster-Hauser syndrome. Fertil Steril. 2007;88:1427-30.**
- 30.Guerrier D, Mouchel T, Pasquier L, Pellerin I. The Mayer- Rokitansky-Kuster-Hauser syndrome (congenital absence of uterus and vagina)-phenotypic manifestations and genetic approaches. J Negat Results Biomed. 2006;5:1-2.**
- 31.Burel A, Mouchel T, Odent S, Tiker F, Knebelmann B, Pellerin Iea. Role of HOXA7 to HOXA13 and PBX1 genes in various forms of MRKH syndrome (congenital absence of uterus and vagina). J Negat Results Biomed. 2006;5:4-5.**
- 32.Peifer M, Polakis P. Wnt signaling in oncogenesis and embryogenesis-a look outside the nucleus. Science.2000:1606-9.**
- 33.Josso N, Picard J, Rey R, di Clemente N. Testicular anti- Mullerian hormone: history, genetics, regulation and clinical applications. Pediatr Endocrinol Rev. 2006;3:347-58.**
- 34.Kobayashi A, Behringer R. Developmental genetics of the female reproductive tract in mammals. Nat Rev Genet. 2003;4:969-80.**
- 35.A Azoury R, Jones H. Résultats cytogénétiques chez des patients présentant une absence congénitale du vagin. J Obstet Gynecol. 1966;94 178-80.**

- 36.Fraser I, Baird D, Hobson B, Michie E, Hunter W.** Fonction ovarienne cyclique chez les femmes présentant une absence congénitale de l'utérus et du vagin. *J Clin Endocrinol Metab.* 1973;36 634-7.
- 37.Shane J, Wilson E, Schiff I, Naftolin F.** Un rapport préliminaire sur la réactivité des gonadotrophines dans le syndrome de Rokitansky-Kuster-Hauser (utérus congénital absent). *Am J Obstet Gynecol.* 1977;127 326-7.
- 38.Strubbe E, Willemsen W, Lemmens J, Thijn C, Rol- land R. Mayer-Rokitansky-Kuster-Hauser syndrome: distinction between two forms based on excretory urographic, sono- graphic, and laparoscopic findings.** *AJR Am J Roentgenol.* 1993;160:331-4.
- 39.Oppelt P, Renner S, Kellermann A, Brucker S, Hauser G, Ludwig K, al. e.** Clinical aspects of Mayer-Rokitansky-Kuester- Hauser syndrome: recommendations for clinical diagnosis and staging. *Hum Reprod.* 2006;21:792-7.
- 40.Devriendt K, Moerman P, Van Schoubroeck D, Vandenberghe K, Fryns J.** Chromosome 22q11 deletion presenting as the Potter sequence. *J Med Genet.* 1997;34:423-5.
- 41.Strubbe E, Lemmens J, Thijn C, Willemsen W, van Toor B.** Spinal abnormalities and the atypical form of the Mayer-Rokitansky-Kuster-Hauser syndrome. *Skeletal Radiol.* 1992;21:459-62.
- 42.Ulrich U, Schrickel J, Dorn C, Richter O, Lewalter T, Luderitz Bea.** Mayer-von Rokitansky-Kuster-Hauser syndrome in association with a hitherto undescribed variant of the Holt-Oram syndrome with an aorto-pulmonary window. *Hum Reprod.* 2004;19:1201-3.
- 43.Fakih M, Williamson H, Seymour E, Pai S.** Concurrence of the Holt-Oram syndrome and the Rokitansky-Kuster-Hauser syndrome. A case report. *J Reprod Med.* 1987;32:549-50.

- 44.Paniel B, Haddad B, el Medjadji M, Vincent Y.** Value of ultrasonography in utero-vaginal aplasia. *J Gynecol Obstet Biol Reprod (Paris)*. 1996;25:128-30.
- 45.Maubon A, Ferru J, Courtieu C, Mares P, Rouanet J.** Gynecological malformations. Classification and contribution of different imaging methods. *J Radiol* 1996;77:465-75.
- 46.Carrington B, Hricak H, Nuruddin R, Secaf E, Laros Jr R.** Mullerian duct anomalies: MR imaging evaluation. *Radiology*. EC. 1990;176:715-20.
- 47.Troiano R, McCarthy S.** Mullerian duct anomalies: imaging and clinical issues. *Radiology* 2004;233:19-34.
- 48.Winter J, Kohn G, Mellman W, Wagner S.** A familial syndrome of renal, genital, and middle ear anomalies. *J Pediatr*. 1968;72:88-93.
- 49.King L, Sanchez-Ramos L, Talledo O, Reindollar R.** Syndrome of genital, renal, and middle ear anomalies: a third family and report of a pregnancy. *Obstet Gynecol Surv*. 1987;69:491-3.
- 50.Biason-Lauber A, De Filippo G, Konrad D, Scarano G, Nazzaro A, Schoenle E.** WNT4 deficiency-a clinical phenotype distinct from the classic Mayer-Rokitansky-Kuster-Hauser syndrome: a case report. *Hum Reprod*. 2007;22:224-9.
- 51.Biason-Lauber A, Konrad D, Navratil F, Schoenle E.** A WNT4 mutation associated with Mullerian-duct regression and virilization in a 46,XX woman. *N Engl J Med*. 2004;351:792-8.
- 52.Philibert P, Biason-Lauber A, Rouzier R, Pienkowski C, Paris F, Konrad D, al. e.** Identification and functional analysis of a new WNT4 gene mutation among 28 adolescent girls with primary amenorrhea and mullerian duct abnormalities: a French collaborative study. *J Clin Endocrinol Metab*. 2008;93:895-900.
- 53.Guitron-Cantu A, Lopez-Vera E, Forsbach-Sanchez G, Leal-Garza C, Cortes-Gutierrez E, Gonzalez-Pico I.** Gonadal dysgenesis and Rokitansky syndrome. A case report. *J Reprod Med*. 1999;44:891-3.

- 54.Gardo S, Papp Z, Gaal J.** XO-XX Mosaicism in the Rokitansky-Kuster-Hauser syndrome. *Lancet* 1971;2:1380-1.
- 55.Linquette M, Gasnault J, Dupont-Lecompte J, Lefebvre J.** A case of utero-vaginal aplasia with polycystic kidney and mosaic XX = XXX. *Bull Fed Soc Gynecol Obstet Lang Fr.* 1968;20:26-8.
- 56.Aydos S, Tukun A, Bokesoy I.** Gonadal dysgenesis and the Mayer-Rokitansky-Kuster-Hauser syndrome in a girl with 46,X,del(X)(pter->q22:). *Arch Gynecol Obstet.* 2003;267:173-4.
- 57.De Leon F, Hersh J, Sanfilippo J, Schikler K, Yen F.** Gonadal and mullerian duct agenesis in a girl with 46,X,i(Xq). *Obstet Gynecol* 1984;63:81S-3S.
- 58.Frank T.** The formation of an artificial vagina without operation. *Am J Obstet Gynecol.* 1938;35:1053-5.
- 59.Opinion AC.** Vaginal agenesis: diagnosis, management and routine care. *Obstet Gynecol* 2006;108:1605-9.
- 60.Graves W.** Artificial vagina. *Surg Clin North Am* 1921;1:611-25.
- 61.Bekerecioglu M, Balat O, Tercan M, Karakok M, Ugur M, Isik D.** Adaptation process of the skin graft to vaginal mucosa after McIndoe vaginoplasty. *Arch Gynecol Obstet.* 2008;277:551-4.
- 62.Freundt I, Toolenaar T, Huikeshoven F, Drogendijk A, Jeekel H.** Technique modifiée pour créer un néo-vagin avec un segment isolé du côlon sigmoïde. *Surg Gynecol Obstet.* 1992;174 11-6.
- 63.Dargent D, Marchiole P, Giannesi A, Benchaïb M, Chevret-Méasson M, Mathevet P.** Le Davydov coelioscopique ou transposition coelioscopique du colpopoiesis péritonéal pelvien décrit par Davydov pour le traitement des agénésies congénitales du vagin : la technique et son évolution. *Gynecol Obstet Fertil* 2004;32:1023-30.
- 64.Davydov S, Zhvitiashvili O.** Formation of vagina (colpopoiesis) from peritoneum of Douglas pouch. *Acta Chir Plast* 1974;16:35-41.

- 65.Fedele L.** Laparoscopic creation of a neovagina in Mayer-Rokitansky-Kuster-Hauser syndrome by modification of Vecchietti's operation. *Am J Obstet Gynecol.* 1994;171(1):268-9.
- 66.Griffin JE, Edwards C, Madden JD, Harrod MJ, Wilson JD.** Congenital absence of the vagina. The Mayer-Rokitansky-Kuster-Hauser syndrome. *Ann Intern Med.* 1976 85 224-36.
- 67.Cheroki C, Krepischi-Santos AC, Rosenberg C, Jehee FS, Mingroni-Netto RC, Filho IP, Filho SZ, Kim CA, Bagnoli VR, Mendonca BB, Szuhai K, Otto P.** Report of a del22q11 in a patient with Mayer-Rokitansky-Kuster-Hauser (MRKH) anomaly and exclusion of WNT-4, RAR-gamma, and RXR-alpha as major genes determining MRKH anomaly in a study of 25 affected women. *Am J Med Genet.* 2006;140A:1339-42.
- 68.Varner RE, Younger JB, Blackwell RE.** Mullerian dysgenesis *J Reprod Med.* 1985 30 443-50.
- 69.Schwaab T, Bryand A.** Place de l'échographie dans la prise en charge du syndrome de Mayer-Rokitansky-Kuster-Hauser. Étude observationnelle de 2000 à 2017 au sein des hôpitaux universitaires de StrasbourgPlace of ultrasound in the management of Mayer-Rokitansky-Kuster-Hauser syndrome. Observational study from 2000 to 2017 within university hospital of Strasbourg. *Gyn Obst Fertilité & Sénol.* 2019;47(11):783-9.
- 70.Delaine M, Ohl J.** Sexual activity and quality of life in patients with Mayer-Rokitansky-Kuster-Hauser syndrome. *Gyn Obst & Fertilité* 2014;42 865-71.
- 71.Mahfoudh I, Bitri M, Siala-Gaigi S, Abed A, Kchir N, Msaad O, Sfar E, Chelli H.** Les formes atypiques du syndrome de Mayer-Rokitansky-Kuster-Hauser. *La Tunisie médicale.* 1996;74 251-5.
- 72.El Khamlichi A, Allali N, Dafiri R.** Forme typique du syndrome de Mayer-Rokitansky-Küster-Hauser et rein ectopique : association rare. *Gyn Obst & Fertilité.* 2011;39 e40-e3.

- 73.Bianchi S, Frontino G, Ciappina N, Restelli E, Fedele L.** Creation of a neovagina in Rokitansky syndrome:comparison between two laparoscopic techniques. *Fertil and Steril.* 2011;95(3):1098-104.
- 74.Ben Hmid R, Touhami O, Zouaoui B, Ben Amara, F, Zghal D, Zouari F, Mahjoub S, Chelli H.** Evaluation des différentes techniques de vaginoplastie dans le cadre du traitement du syndrome de Mayer-Rokitansky-Küster-Hauser. *LA TUNISIE MEDICALE* 2012 90 (12):282-5.
- 75.Alessandrescu D, Peltecu G, Buhimschi C, Buhimschi I.** Neocolpoptosis with split-thickness skin graft as a surgical treatment of vaginal agenesis: retrospective review of 201 cases. *Am J Obstet Gynecol.* 1996;175:131-8.
- 76.Atallah D, Salameh C, Sarkis R, Ghossain M, Safi J, Moubarak M, Ghanameh W, Moukazeh M, El Kassis N.** Traitement cœlioscopique de l'agénésie vaginale : Trois études de cas. *J Med Liban.* 2014 62 (4):227-31.
- 77.Roberts C, Haber M, Rock J, Vernikis D.** Vaginal creation for müllerian agenesis. *Am J Obstet Gynecol* 2001;185:1349-53.
- 78.Edmonds K.** Congenital malformations of the genital tract and their management. *Best Pract Res Clin Obstet Gynaecol* 2003;17:19-40.
- 79.Wembulua Shinga B.** Infertilité du couple: étude épidémo-clinique et évaluation de la prise en charge à Kisangani (rdc). Université de Kisangani 2011.
- 80.Brännström M, Johannesson L, Bokström H, Kvarnström N, Mölne J, Dahm-Kähler P, Enskog A, Milenkovic M, Ekberg J, Diaz-Garcia C, Gäbel M, Hanafy A, Hagberg H, Olausson M, Nilsson L.** Livebirth after uterus transplantation. *Lancet.* 2015;385:607-16.
- 81.Ejzenberg D, Andraus W, Mendes L, Ducatti L, Song A, Tanigawa R, Rocha-Santos V.** Livebirth after uterus transplantation from a deceased donor in a recipient with uterine infertility. *Lancet.* 2018; 392( 10165):2697-704.

**82.Frydman R.** Contre la grossesse pour autrui. *Gynecol Obstet Fertil* 2010 38 224-5.

**83.McMahon MA, Stivers JT, Siliciano JD, Siliciano RF, Kohli RM, Lai J, Liu JO.** The Antiherpetic Drug Acyclovir Inhibits HIV Replication and Selects the V75I Reverse Transcriptase Multidrug Resistance Mutation. *J of biol chem.* 2008;283(46):31289-93.

**ANNEXE**

**Tableau récapitulatif des cas de syndromes de MRKH pris en charge au CHN de Pikine**

| <b>Patiente</b> | <b>Age<br/>(ans)</b> | <b>Adresse</b> | <b>Situation<br/>matrimoniale</b> | <b>Signes<br/>fonctionnels</b>                                  | <b>Méthodes<br/>diagnostiques</b>                            | <b>Traitement</b>                          | <b>Résultats<br/>profondeur<br/>du vagin<br/>[83]</b> | <b>Satisfaction<br/>sexuelle</b> |
|-----------------|----------------------|----------------|-----------------------------------|---|--|--|---|----------------------------------|
| <b>M W</b>      | 28                   | Mauritanie     | Mariée                            | Aménorrhée<br>primaire<br>Infertilité<br>primaire               | IRM  | Prise en<br>charge<br>psychologique        | 7   | Oui                              |
| <b>M D</b>      | 19                   | Guinée         | Divorcée                          | Aménorrhée<br>primaire<br>Impossibilité<br>de rapport<br>sexuel | IRM<br>Cœlioscopie<br>diagnostic                             | Chirurgicale<br>Méthode de<br>Dupuytren    | 8   | Oui                              |
| <b>M D</b>      | 21                   | Sénégal        | Mariée                            | Aménorrhée<br>primaire<br>Impossibilité<br>de rapport<br>sexuel | Echographie<br>pelvienne<br>IRM<br>Cœlioscopie<br>diagnostic | Chirurgicale<br>Méthode de<br>Dupuytren    | 10  | Oui                              |
| <b>T W</b>      | 21                   | Sénégal        | Divorcée                          | Aménorrhée<br>primaire<br>Impossibilité<br>de rapport<br>sexuel | Echographie<br>pelvienne<br>Cœlioscopie<br>diagnostic        | Non<br>chirurgicale<br>Méthode de<br>Frank | 8   | Oui                              |

**PRISE EN CHARGE DU SYNDROME DE MAYER-ROKITANSKY-KUSTER-HAUSER (MRKH) AU CENTRE HOSPITALIER NATIONAL DE PIKINE (DAKAR)  
A PROPOS DE 4 CAS.**

---

**RÉSUMÉ**

**INTRODUCTION :** le syndrome de Mayer-Rokitansky-Kuster-Hauser (MRKH) ou aplasie müllérienne est une affection congénitale rare caractérisée par l'absence d'utérus et des deux tiers supérieurs du vagin, chez des femmes présentant des caractères sexuels secondaires normalement développés. Cette affection touche environ 1 femme sur 4500.

La découverte du syndrome de MRKH se fait presque toujours à l'adolescence par une aménorrhée primaire non douloureuse chez une jeune fille au développement pubertaire tout à fait normal.

Peu de travaux concernant la prise en charge de ce syndrome ont été réalisés en Afrique et surtout dans le contexte sénégalais. Il nous a paru opportun de faire le point de cette pathologie sur le profil clinique diagnostique et thérapeutique.

**MATÉRIEL ET MÉTHODES :** il s'agit d'une étude prospective, type série de cas qui s'est déroulée entre 2016 et 2020 au centre hospitalier de Pikine, Dakar au Sénégal. Nous rapportons quatre cas de patientes jeunes qui présentent syndrome MRKH diagnostiqué tardivement.

**RESULTATS :** la difficulté des rapports sexuels et l'infertilité étaient les principaux motifs de consultation. L'échographie orientait le diagnostic et l'IRM permettait de le confirmer. La coelioscopie avait permis d'objectiver l'absence d'utérus et les lésions associées mais aussi de participer au traitement. Sur le plan thérapeutique deux patientes avaient bénéficié d'un traitement chirurgical selon la technique de Dupuytren et une patiente avait eu un traitement non chirurgical selon la méthode de Frank. La dernière patiente a bénéficié d'un accompagnement psychologique fait par le médecin traitant. Ces traitements ont permis d'avoir une longueur vaginale de 9 cm en moyenne pour la méthode de Dupuytren et de 7 cm pour la méthode de Frank. Toutes nos patientes étaient satisfaites sur le plan sexuel.

**CONCLUSION :** notre étude a permis de faire une lumière sur l'aspect clinique, paraclinique et thérapeutique du syndrome de MRKH dans notre contexte. La technique de Dupuytren et la méthode Frank donnent de bons résultats sur la sexualité.

**Mots clés :** Agénésie vaginale, syndrome de Mayer- Rokitansky-Küster-Hauser, Aplasie utérine, Plastie vaginale.